

UM CASO DE PSEUDO-HERMAFRODITA MASCULINO EM UM SUÍNO

[A case of a male pseudo-hermaphrodite in a swine]

Carine Dahl Corcini^{1,*}, Priscila Marques Moura Leon¹, Gissele Rambo¹, Elisa Caroline da Silva Santos², Antonio Sergio Varela Junior², Fabiana Moreira¹, Cristina Gevehr Fernandes¹, Thomaz Lucia Jr¹

¹Universidade Federal de Pelotas (UFPEL), Pelotas, RS.

²Universidade Federal do Rio Grande (FURG), Rio Grande, RS.

RESUMO - Os termos pseudo-hermafrodita e intersexo são utilizados para se referir a animais com traços sexuais ambíguos. O diagnóstico de pseudo-hermafrodita é baseado nos vestígios de gônadas e aspecto fenotípico do trato reprodutivo. Os pseudo-hermafroditas masculinos são aqueles que possuem somente testículo. Este trabalho relata um caso de pseudo-hermafrodita masculino em um suíno, cujo aparelho reprodutor foi colhido na linha de abate de um frigorífico. O animal, com idade de 150 dias e peso aproximado de 100 kg, possuía órgãos genitais exteriores femininos. O material coletado foi analisado macro e microscopicamente. Na análise macroscópica, verificou-se a presença de uma vulva anormal, ainda que a vagina e o útero (cérvix, corpo e cornos) apresentassem anatomia topográfica normal. As gônadas eram morfológicamente compatíveis com testículos, havendo também a presença dos epidídimos e do plexo pampiniforme. No exame histopatológico, confirmou-se que as gônadas apresentavam morfologia compatível com a de testículos, apresentando alterações degenerativas. Com base nos achados macroscópicos e microscópicos, concluiu-se que o animal era um pseudo-hermafrodita masculino.

Palavras-Chave: Pseudo-hermafrodita, sistema reprodutor, suíno.

ABSTRACT - The terms hermaphrodite and intersex are used to refer to animals with ambiguous sexual traits. The diagnostic of pseudo-hermaphrodites must be based on survey of the gonads and in the phenotypic aspect of the reproductive trait. The male pseudo-hermaphrodites have only testicle. This report describes a case of a male pseudo-hermaphrodite in a pig, whose reproductive organs were collected in a slaughterhouse. The pig was 150 days old, weighed nearly 100 kg, and showed external genitalia compatible with a female. The organs were evaluated grossly and microscopically. Grossly, the vulva showed abnormal morphology, but the vagina and the uterus (cervix, body, and horns) showed normal topographic anatomy. The gonads were morphologically compatible with testes with epididymis and pampiniform plexuses present. Histological examination of the gonads confirmed the identification of testes showing degenerative changes. Based on the gross and microscopic findings, the animal was diagnosed as a male pseudo-hermaphrodite.

Keywords: Pseudo-hermaphrodite, pig, reproductive system.

INTRODUÇÃO

Animais que possuem órgãos genitais com características de ambos os sexos, em função de anomalias no desenvolvimento do sistema reprodutivo, são geralmente classificados como intersexos. A intersexualidade é determinada pelo processo de diferenciação sexual, o qual depende de uma seqüência cronológica de eventos, que começa com a determinação do sexo cromossômico na fertilização, seguida pelo desenvolvimento do sexo

gonadal e finalmente pelo sexo fenotípico (Rosnina et al., 2004).

Os intersexos podem ser hermafroditas verdadeiros ou pseudo-hermafroditas (Mcentee, 1990). Os pseudo-hermafroditas possuem apenas um tipo de tecido gonadal, apresentando concordância entre os sexos cromossômico e gonadal, porém os órgãos sexuais acessórios, em geral, possuem características do sexo oposto (Mcentee, 1990; Prestes et al., 2005; Sobestiansky & Carvalho, 2007). O complemento

* Autor para correspondência. E-mail: corcinicd@gmail.com.

cromossômico sexual dos pseudo-hermafroditas masculinos pode ser XY ou XX, mas a constituição XX ocorre frequentemente em suínos (Jorge, 1986).

Em suínos, a intersexualidade representa uma perda substancial para a indústria, uma vez que a manutenção no plantel de uma fêmea com características morfológicas aparentemente adequadas para a reprodução incide em custos desnecessários, pois esta fêmea é estéril. No caso dos machos, a perda ocorreria em função da degradação da carcaça (Halina et al., 1984). A intersexualidade é somente caracterizada na linha de abate, que seria o ponto inicial para a descrição anatômica com dissecação e para a confirmação histológica que poderiam definir o tipo específico da anomalia reprodutiva (Backstrom & Henricson, 1971). Este trabalho tem como objetivo relatar a ocorrência de um caso de pseudo-hermafroditismo masculino em um suíno.

RELATO DE CASO

Na linha de abate de um abatedouro de Pelotas/RS, foi coletado o aparelho reprodutor de um suíno que

aparentava ser uma fêmea cruzada F1, com 150 dias de idade e pesando aproximadamente 100 kg. O material coletado foi analisado macroscopicamente e microscopicamente. Fragmentos das gônadas medindo aproximadamente 1 cm³ foram coletados. As secções histológicas foram transferidas para lâminas e coradas com Hematoxilina e Eosina (HE) sendo, posteriormente, avaliadas por microscopia óptica.

DISCUSSÃO

Na análise macroscópica, foi verificada a presença de vagina e útero, ambos com morfologia normal (Fig. 1). As gônadas tinham aspectos morfológicos compatíveis com testículos, com a presença de epidídimo e do plexo pampiniforme em ambos (Fig. 1).

As gônadas mediam 6,5 cm de diâmetro cada e apresentava formato arredondado. Os ovários provenientes de fêmeas com a mesma idade e peso, mediram 3,5 cm de diâmetro, enquanto que os testículos de um macho com a mesma idade e peso aproximado mediram 8 cm de comprimento e 5 cm de diâmetro.

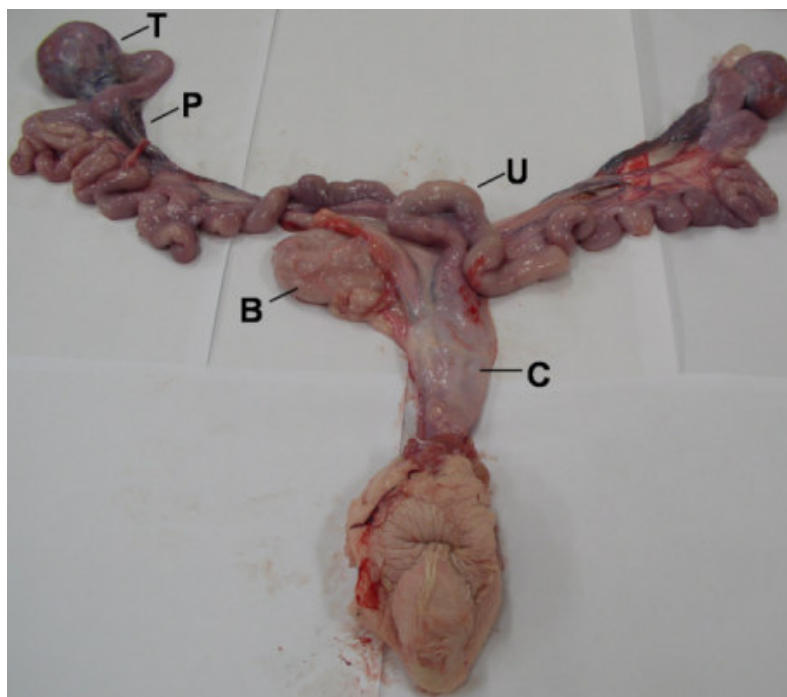


Figura 1 – Foto macroscópica do trato reprodutivo do suíno compatível com pseudo-hermafrodita masculino. Testículo (T), plexo pampiniforme (P), útero (U), bexiga (B) e cérvis uterino (C).

No exame histopatológico dos testículos, os túbulos seminíferos demonstravam alterações hipoplásicas caracterizadas por túbulos delgados e tortuosos, escassas espermatogônias e espessamento da membrana basal. As células intersticiais, morfológicamente normais, apresentavam-se em número relativamente maior do que normal, devido à contração dos túbulos seminíferos. Não foram observados resquícios ou estruturas compatíveis com ovário no exame histológico das gônadas.

Os pseudo-hermafroditas masculinos possuem testículos, mas apresentam algumas características femininas, como a presença de útero e genitália externa primariamente feminina (Sobestiansky & Carvalho, 2007). Baseado nos achados macroscópicos e microscópicos, concluiu-se que o animal era um pseudo-hermafrodita masculino.

REFERÊNCIAS

- Backstrom L. & Henricson B. 1971. Intersexuality in the pig. *Acta Vet. Scand.* 12:257-273.
- Halina W.G., Barrales D.W., Partlow G.D. & Fisher K.R.S. 1984. Intersexes in swine: a problem in descriptive anatomy. *Can. J. Comp. Med.* 48:313-321.
- Jorge W. 1986. A intersexualidade em caprinos e o caráter mocho. *Revista Cabras & Bode.* II:7-10.
- Mcintee K. 1990. Intersexuality. In: *Reproductive Pathology of Domestic Mammals.* Academic Press, New York, 8-30.
- Prestes N. C., Leal L.S., Jorge P., Derussi, A.A.P., Mota L.S.L.S. & Oba E. 2005. Pseudo-hermafroditismo masculino canino – relato de três casos. *Veterinária e Zootecnia* 12:14-19.
- Rosnina Y., Juinudeen M.R. & Hafez E.S.E. 2004. Genética da falha reprodutiva. In: Hafez E.S.E. & Hafez B. (Eds.) *Reprodução Animal.* 7 ed. Manole, São Paulo, 314-317.
- Sobestiansky J. & Carvalho L.F.O.S. 2007. Malformações. In: Sobestiansky J. & Barcellos D. (Eds.) *Doenças dos suínos.* Cãnone, Goiânia, 536-537.