

ATROFIA TESTICULAR EM *Alouatta caraya* MANTIDO EM CATIVEIRO: RELATO DE CASO

[*Testicular atrophy in Alouatta caraya kept in captivity – report case*]

Washington Luiz Assunção Pereira¹, Érika Branco^{1,*}, Tiago Lima Brasil², Rodrigo Del Rio do Valle³, José Augusto Pereira Carneiro Muniz⁴

¹Instituto de Saúde e Produção Animal – ISPA, Faculdade de Medicina Veterinária, Universidade Federal Rural da Amazônia (UFRA), Campus de Belém, Belém, PA, Brasil.

²Médico Veterinário.

³Pós Doutorado do Programa de Pós Graduação da Anatomia dos Animais Domésticos e Silvestres da FMVZ/USP, São Paulo-SP.

⁴Médico Veterinário, Centro Nacional de Primatas -CENP/SVS/MS, Ananindeua-PA.

RESUMO - O presente estudo objetivou avaliar aspectos anatomopatológicos de um caso de atrofia testicular em *Alouatta caraya* mantido em cativeiro no Centro Nacional de Primatas - CENP/SVS/MS. Foi realizado exame de sêmen e biométrico dos testículos. Os resultados demonstraram que o animal apresentava azoospermia e no exame biométrico, o testículo direito apresentou volume médio de 0,438cm e o esquerdo 0,407cm, valores bastante inferiores aos registrados na literatura para machos normais da espécie. Na inspeção ambos os testículos apresentavam consistência mais firme que a habitual e ao corte o parênquima mostrou-se mais escuro. No exame histopatológico foi verificada redução acentuada no número de túbulos seminíferos, alguns se encontravam totalmente atrofiados e hialinizados, outros com ausência do epitélio germinativo e presença de células de Sertoli vacuolizadas enquanto que as células intersticiais (Leydig) se apresentavam proliferadas. Conclui-se que a gonadopatia resultou de processo degenerativo, estando a lesão num estágio de cronicidade.

Palavras-Chave: *Alouatta caraya*, atrofia testicular, reprodução.

ABSTRACT - This study sought to assess anatomopathological aspects of a case of testicular atrophy in a specimen of *Alouatta caraya* kept in captivity at the Centro Nacional de Primatas - CENP/SVS/MS. Semen and biometrical exams were performed for the testicles. The results demonstrated that the animal presented azoospermia and in the biometric exam the right testicle presented an average volume of 0.438cm and the left one 0.407cm, values considerably below of those recorded in the literature for normal males of the species. Upon inspection, both testicles presented a firmer consistency that usual and the parenchyma cut was darker. The histopathological exam revealed a marked reduction in the number of seminiferous tubules; some were totally atrophied and hyalinized. In others there was an absence of the germinative epithelium and presence of vacuolized Sertoli cells while the interstitial (Leydig) cells were found proliferated. It is concluded that gonadopathy was the result of a degenerative process, with the lesion at a stage of chronicity.

Keywords: *Alouatta caraya*, testicular atrophy, reproduction.

INTRODUÇÃO

O *Alouatta caraya* conhecido popularmente como guariba, macaco roncador ou barbado é pertencente a família Atelidae, a qual abrange os gêneros dos maiores Platyrrhini. Suas características morfológicas principais são a cauda preênsil, com palma, de grande habilidade suspensória, sendo

capaz de suportar o próprio peso corpóreo (Auricchio, 1995; Rylands et al., 2000; Ludwig, 2006). São robustos e possuem pêlos longos de tonalidade que varia de negro a ruivo ou castanho ou dourado; essa variação de coloração é dependente da idade, sexo e região habitada, sendo que, a capacidade de diferenciação na cor da pelagem dos bugios marrons deve-se a existência de glândulas

* Autor para correspondência. E-mail: erika.branco@ufra.edu.br.

produtoras de pigmentos na pele destes primatas, cuja secreção está relacionada aos níveis de testosterona (Hirano, 2004).

Exemplares da espécie *Alouatta caraya* podem ser encontrados em cinco países: Brasil, Paraguai, Argentina, Uruguai e Bolívia (Brown, 1984; Garcia Yuste, 1986; Bicca-Marques, 1991; Auricchio, 1995). No Brasil, segundo Santini (1985), distribuem-se pelos "domínios do cerrado", habitando matas ciliares e matas semi-decíduas nos Estados de Mato Grosso, Mato Grosso do Sul, Goiás, oeste de Minas Gerais, oeste de São Paulo e do Paraná, Santa Catarina e Rio Grande do Sul.

No que se referem os processos patológicos, pouco se conhece sobre a ocorrência de alterações testiculares e epididimárias em primatas não-humanos (PNH) e sua influência sobre a fertilidade nas diferentes espécies, já que estudos sobre o assunto estão centralizados nas alterações neoplásicas destes órgãos, especialmente acometendo testículos criptorquídicos (Hayes & Pendergrass, 1976).

Os PNH em cativeiro estão sujeitos a diversas patologias do aparelho reprodutor, e aquelas relacionadas aos testículos, podem ser de natureza hormonal, neoplásica, degenerativa aguda e/ou crônica-atrótica, dentre outras. Deve-se considerar que fatores inerentes ao clima, os desequilíbrios nutricionais e o estresse de cativeiro, colaboram para o desenvolvimento de muitas destas patologias, que acometem, sobretudo, as gônadas, afetando a condição reprodutiva destes animais, ou seja, os processos degenerativos e sua evolução para a atrofia testicular podem decorrer de influências sistêmicas ou ambientais (Jones et al., 2000; Bicudo et al., 2007).

Microscopicamente, na fase inicial observa-se degeneração de células espermatogênicas. Com a evolução do processo as células germinais desaparecem, sobrevivendo apenas células de Sertoli, repousando sobre uma membrana basal espessada (Thomé et al., 2007).

O presente estudo objetivou relatar as alterações anátomo-histopatológicas da atrofia testicular um primata não-humano da espécie *Alouatta caraya* mantido em cativeiro.

RELATO DE CASO

O trabalho foi realizado no Centro Nacional de

Primatas – CENP/SVS/MS, Ananindeua-PA, onde inicialmente o espécime de *Alouatta caraya*, adulto, encontrava-se acasalado em colônia de reprodução.

No manejo dos reprodutores realizado semestralmente, foi realizado no referido espécime exame de eletroejaculação sendo o mesmo submetido a contenção química com a administração intramuscular da associação de cloridrato de quetamina (15mg/kg) e cloridrato de xilazina (0,5mg/kg). A colheita do sêmen foi realizada mediante prévia higienização da região prepucial com água e sabão líquido neutro, e seco com toalha de papel descartável. Em seguida realizou-se a eletroejaculação com um eletroejaculador à bateria, equipado com uma sonda retal bipolar com 9mm de diâmetro e 15cm de comprimento, composta por dois eletrodos longitudinais. A sonda foi previamente lubrificada com pomada de penicilina e dihidroestreptomicina e posicionada no reto, com introdução de 5cm a partir do esfíncter anal e os eletrodos posicionados ventralmente.

A análise do sêmen revelou que o animal sofria de azoospermia, o que vai de encontro com o processo de atrofia testicular detectado neste exemplar.

Durante o procedimento de eletroejaculação realizou-se a biometria testicular com auxílio de paquímetro e por meio da fórmula $4/3 \times \text{comprimento}/2 \times \text{largura maior}/2 \times \text{largura menor}/2$ (Araújo, 2002), obtendo-se o volume gonadal revelando que o testículo direito apresentou volume médio de 0,44cm e o esquerdo 0,41cm, revelando gônadas extremamente pequenas. O animal morreu um mês após a avaliação biométrica e seminal e, o exame de necropsia, revelou que a causa morte decorreu de lesão renal inflamatória crônica grave. Na abertura do escroto os testículos encontravam-se notavelmente diminuídos de tamanho e com grande quantidade de tecido adiposo peritesticular (Figura 1).

Mediante ao processo de gonadopatia, realizou-se a colheita dos testículos que em seguida foram fixados em solução de formol tamponado a 10% e processados em técnica histológica de rotina para inclusão em parafina, perfazendo-se cortes de 0,5µm, os quais foram corados pela Hematoxilina e Eosina, sendo possível verificar uma redução acentuada no número de túbulos seminíferos, caracterizando processo hipoplásico, sendo que alguns apresentavam-se totalmente atrofiados e hialinizados, e outros com atrofia do epitélio germinativo e presença de células de Sertoli vacuolizadas. As células intersticiais (Leydig) se

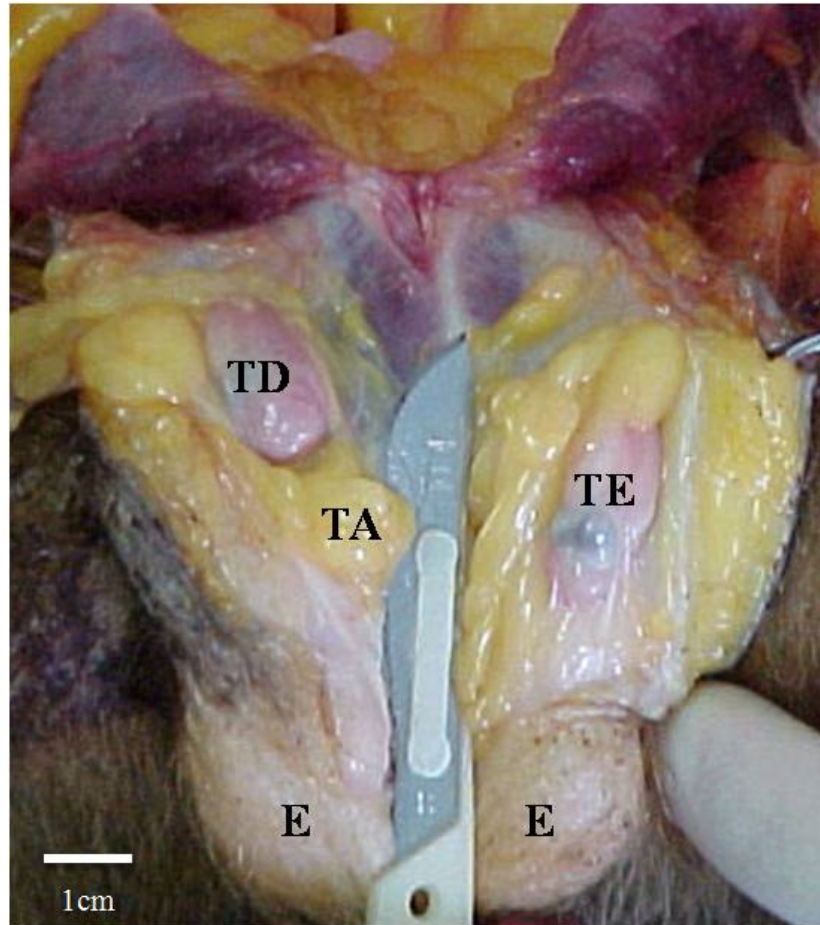


Figura 1 - Fotografia do testículo direito (TD) e testículo esquerdo (TE) atrófico de *Alouatta caraya*, pós rebatimento do escroto (E), com acentuada deposição de tecido adiposo peritesticular (TA).

apresentavam notavelmente proliferadas, substituindo áreas deixadas pelos túbulos seminíferos atrofiados (Figura 2).

Os túbulos epididimários apresentavam morfologia normal e desprovidos de espermatozoides, uma vez que foi detectada azoospermia neste indivíduo.

DISCUSSÃO

Atrofia testicular é um processo que pode ser uni ou bilateral e acometer com maior frequência o testículo esquerdo, conforme afirmam Nascimento (1975) e Jubb et al. (1993). Ainda, Acland (1998) informa que a alteração unilateral é mais incidente, entretanto no presente relato o processo teve ocorrência bilateral.

O volume testicular registrado mostra claramente um processo de gonadopatia atrófica grave, tendo em vista que o volume testicular médio dessa espécie é de 3,2cm e 3,47cm para o testículo direito e esquerdo, respectivamente (Miranda et al., 2003). Este achado pode significar problemas reprodutivos e ocasionar subfertilidade ou infertilidade (Butterworth & Bisset, 1992; Thomé et al., 2007).

De acordo com McEntee (1990) e Nascimento & Santos (1997), a etiologia da degeneração testicular é multifatorial, incluindo a presença concomitante de outras lesões. Nesse caso de estudo, sugere-se que o processo degenerativo e a correspondente atrofia testicular, decorreu da grande quantidade de tecido adiposo peritesticular. De acordo com Bicudo et al. (2007), o acúmulo excessivo de gordura escrotal pode interferir diretamente na termorregulação

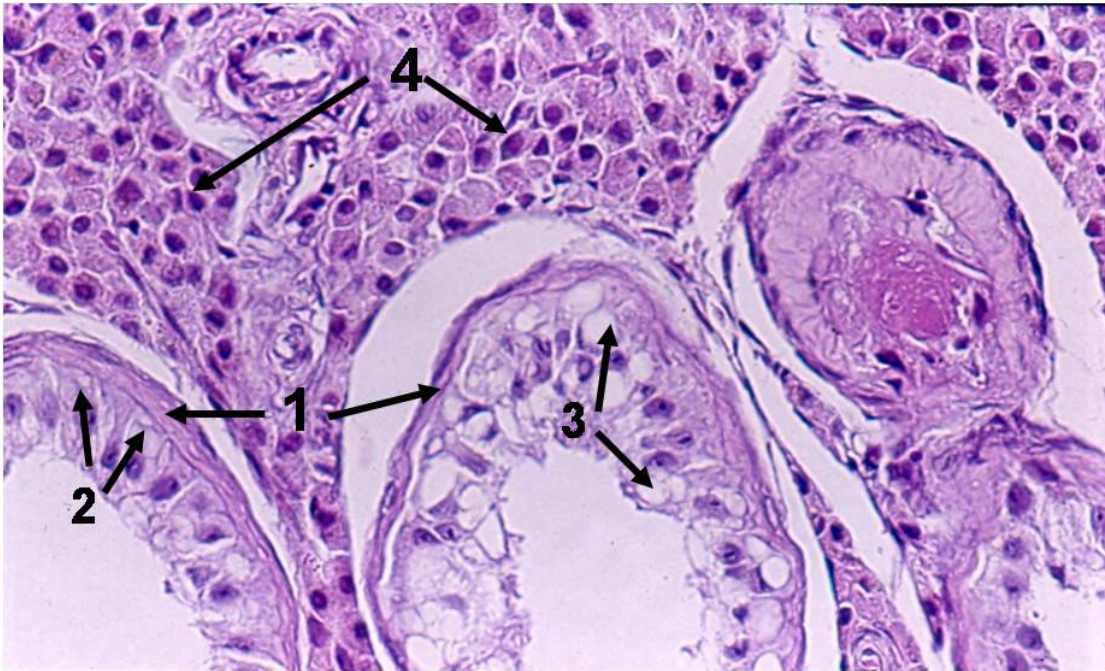


Figura 2 - Gônada de *Alouatta caraya* apresentando túbulos seminíferos com a membrana basal espessada (1), ausência de células espermatogênicas e presença de células de Sertoli (2). Em alguns túbulos, as células de Sertoli mostraram-se degeneradas com vacuolização (3). Notável hiperplasia das células de Leydig (4). H.E. 40x.

testicular, sendo esse um dos fatores responsáveis pela degeneração e, conseqüentemente, atrofia gonadal.

Do ponto de vista histopatológico, Jubb et al. (1993) descrevem a atrofia testicular em animais domésticos com a redução quantitativa dos túbulos seminíferos (processo hipoplásico) sendo estes com aspecto atrofiado e hialinizado, bem como com atrofia de epitélio germinativo, presença de células de Sertoli vacuolizadas e células de Leydig proliferadas.

Neste estudo, pode-se observar a ausência de espermatozóides e a presença de células multinucleadas no interior dos túbulos e epidídimos, situações essas também descritas por Jubb et al. (1993), Nascimento & Santos (1997) e Acland (1998).

Embora a associação entre orquite e epididimite seja considerada um evento comum (JUBB et al., 1993), a presente pesquisa não obteve registro de processo inflamatório envolvendo o testículo e epidídimo. Ainda, segundo Feldman & Nelson (1987), processos de orquite e epididimite podem estar envolvidos concomitantemente, em virtude da

proximidade anatômica e da continuidade do sistema ductal destes.

Jones et al. (2000), afirmam que as células germinativas são particularmente susceptíveis à atrofia, cujo achado é freqüente. Os autores relataram que a atrofia testicular decorre de inúmeras influências sistêmicas ou ambientais, sendo vista em associações com degeneração, hipoplasia, orquite, leydigocitoma, edema e sertolioma, embora não tenha sido encontrado nenhum tipo celular sugerindo processo neoplásico.

CONCLUSÃO

A partir deste relato de caso, concluí-se que:

[1] a azoospermia inicialmente identificada mediante exame de sêmen está intrinsecamente relacionada com o processo atrófico gonadal;

[2] uma vez que o volume testicular médio dessa espécie é de 3,2cm (testículo direito) e 3,47cm (testículo esquerdo), e o volume médio registrado foi de 0,44cm e 0,41cm para o testículo direito e esquerdo, respectivamente, caracteriza com segurança a gonadopatia atrófica;

[3] e por fim, o processo de atrofia testicular resultou de um processo degenerativo.

REFERÊNCIAS

- Acland H.M. 1998. Sistema reprodutor do macho, p. 573-589. In: Carlton W.C., Macgavin M.D. Patologia veterinária especial de Thomson. 2. ed. Artmed, Porto Alegre.
- Araújo A. 2002. Volume testicular, idade e status reprodutivo em *Callithrix jacchus* (Callitrichidae, primates) selvagens. Anais X Congr. Bras. Primatologia, Belém, Pará. Brasil, Editora UFPA, 1:174.
- Auricchio P. 1995. Primatas do Brasil. 1ª. ed. Editora Terra Brasilis, São Paulo, p.165.
- Bicca-Marques J.C. 1991. Ecologia e comportamento de um grupo de bugios pretos *Alouatta caraya* (Primates, Cebidae) em Alegrete, Brasil, RS. Dissertação de Mestrado, Universidade de Brasília, Brasília. 200p.
- Bicudo S.D., Siqueira J.B. & Meira C. 2007. Patologias do sistema reprodutor de touros. *Biológico* 69:43-48.
- Brown A.D. 1984. La protección de los primates en la Argentina. *Bol. Primatol.* 2:21-33.
- Butterworth D.M. & Bisset D.L. 1992. Cribriform intra-tubular epididymal change and adenomatous hyperplasia of the rete testis: a consequence of testicular atrophy? *Histopathology* 21:435-438.
- Feldman E.C. & Nelson R.W. 1987. Canine and feline endocrinology and reproduction. Editora W. B. Saunders Co, Philadelphia, p.785.
- Garcia Yuste J.E. 1986. Nuevos datos sobre la distribución de algunas especies de primates en el chaco boliviano. *Bol. Primatol. Arg.* 4:118- 120.
- Hayes H.M. & Pendergrass T.W. 1976. Canine testicular tumors: epidemiologic features of 410 dogs. *Int. J. Cancer.* 18:482-487.
- Hirano Z.M.B. 2004. Secreção epidérmica de *Alouatta guariba clamitans* (Primates: Atelidae). Tese de Doutorado, Universidade de São Paulo, Ribeirão Preto. 144p.
- Jones T.C., Hunt R.D. & King N.W. 2000. Sistema genital, p.1169-1244. In: Patologia veterinária. 6. ed. Editora Manole, São Paulo.
- Jubb K.V.F., Kennedy P.C. & Palmer N. 1993. Pathology of domestic animals. 4ª. ed. vol. 3. Editora Academic Press, New York, 747p.
- Ludwig G. 2006. Área de vida e uso do espaço por *Alouatta caraya* (Humboldt, 1812) em ilha e continente do alto rio Paraná. Dissertação de Mestrado, Universidade Federal do Paraná, Paraná. 88p.
- McEntee K. 1990. Reproductive pathology of domestic mammals. Academic Press Inc. San Diego. 401p.
- Miranda R.P., Del Rio do Valle R., Carvalho R.A. & Muniz J.A.P.C. 2003. Biometria testicular de primatas neotropicais da espécie *Alouatta caraya* (Humboldt, 1812). Anais XXX Congr. Bras. Med. Veterinária - I Congr. Panamaz. Med. Veterinária, Manaus, Amazonas. Brasil, p.39.
- Nascimento E.F. & Santos R.L. 1997. Patologia da reprodução dos animais domésticos. Editora Guanabara Koogan, Rio de Janeiro, 108 p.
- Rylands A. B., Schneider H., Langguth A., Mittermeier R. A., Groves C.P. & Rodriguea-Luna E. 2000. An assessment of the diversity of New World Primates. *Neotrop. Primates* 8:61-93.
- Santini M.E.L. 1985. Alimentação e padrões de atividade de *Alouatta caraya* (Primates, Cebidae), reintroduzidos no Parque Nacional de Brasília. Dissertação de Mestrado, Universidade de Brasília, Brasília. 133p.
- Thomé H.E., Di Santis G.W., Moura V.M.B.D., Amorim R.L. & Bandarra E.P. 2007. Avaliação histopatológica testicular e epididimária em cães adultos sem raça definida (srd) da região de São João da Boa Vista, SP. *Ciência Animal Brasileira* 8:745-755.