

2021 ENPCV
V Encontro Nacional de
Patologia Clínica Veterinária

04 e 05 de dezembro de 2021
Curso 100 % Online

- Palestras
- Fórum
- Mostra Científica

Foto da Capa ENPCV 2021 - Crislan Simenick et al. Esplanada José Felino, ENPCV 2020

PARCERIA



REALIZAÇÃO



INFORMAÇÕES E INSCRIÇÕES

www.funep.org.br

www.enpcv.com

(16) 3209-1300/(16) 3209-1303

**V ENCONTRO NACIONAL DE PATOLOGIA CLÍNICA VETERINÁRIA
V ENPCV 2021**

ORGANIZAÇÃO

Coodenação Geral

Aureo Evangelista Santana
Nathan da Rocha Neves Cruz

Comissão Organizadora – Evento

Amanda Marmol
Daniele Rodrigues
Giovanna Gabrielle Cruvinel
Larissa Ayane do Nascimento Braz
Nayara Camatta Campos

ASSOCIAÇÃO BRASILEIRA DE PATOLOGIA CLÍNICA VETERINÁRIA – ABPCV

Alexandre Krause
Aline Moreira De Souza
Aureo Evangelista Santana
Luiz Eduardo Ristow
Mitika K. Hagiwara
Nádia Regina Pereira Almosny
Nathan da Rocha Neves Cruz
Nayro Xavier de Alencar
Nicole Regina Capacchi Hlavac
Nicolino Ferreira Lauletta
Paulo Fernandes Marcusso
Regina Kiomi Takahira
Ricardo Duarte Lopes
Samantha Ive Miyashiro
Stella de Faria Valle

REALIZADORA

Fundação de Apoio a Pesquisa, Ensino e Extensão - FUNEP

Daniela Sanchez de Carvalho
Caio Marcelo Filardi
Carla Severo
Mariana dos Santos Trevisoli Bonatti
Murilo Raymundo

Instituto de Educação e Pesquisa em Práticas Pedagógicas (IEP3 – Unesp)
Soellyn Elene Bataliotti

**V MOSTRA CIENTÍFICA do V ENCONTRO NACIONAL DE PATOLOGIA CLÍNICA VETERINÁRIA
V ENPCV 2021**

COMISSÃO CIENTÍFICA

Aureo Evangelista Santana
Nathan da Rocha Neves Cruz
Michelly Fernandes de Macedo
Daniele Rodrigues
Giovanna Gabrielle Cruvinel
Larissa Ayane do Nascimento Braz
Nayara Camatta Campos

PERIÓDICO ACTA VETERINARIA BRASILICA

Michelly Fernandes de Macedo

**EDITORES DOS ANAIS DO V ENCONTRO NACIONAL DE PATOLOGIA CLÍNICA VETERINÁRIA
V ENPCV 2021**

Aureo Evangelista Santana
Michelly Fernandes de Macedo
Nathan da Rocha Neves Cruz

REVISORES CIENTÍFICOS

Adriana Coelho de Souza	Giovanna Gabrielle Cruvinel
Alexandre Coelho Costa	Guilherme Augusto Motta
Alexandre Krause	Gustavo Felippeli
Aline Eyko Kawanami	Helena Cristina Delgado Brito
Aline Moreira de Souza	Hornblenda Joaquina Silva Bello
Ana Carolina Ortegal Almeida	José Gabriel Gonçalves Lins
Ana Claudia Albuquerque	Júlio Edward Hough Monteiro
Ana Maria Guerreiro	Larissa Fernandes Magalhães
Ana Paula Masae Nakage Canesin	Letícia Abrahão Anai
Andressa F. S. Nogueira	Manuela C. Vieira
Breno Fernando Martins de Almeida	Mere Erika Saito
Breno Queiroz Pinheiro	Michelly Fernandes de Macedo
Caio Augusto Leles Costa	Monally Conceição Costa de Aquino
Daniele Rodrigues	Nathan da Rocha Neves Cruz
Daniele Silvano Gonçalves	Nayara Camatta Campos
Diego Iwao Yamada	Nayro Xavier de Alencar
Fabrcio Nascimento Gaudêncio	Olivia Maria Moreira Borges
Fabrizio Grandi	Priscila Ikeda
Fausto de Almeida Marinho Neto	Thaís Gomes Rocha
Gabriel Conde	

**PROGRAMAÇÃO do V ENCONTRO NACIONAL DE PATOLOGIA CLÍNICA VETERINÁRIA
V ENPCV 2021**

PRÉ-ENCONTRO

10 de novembro de 2021 – 19h às 20h

Alterações metabólicas ácido-básicas em ruminates

MV. Mestranda Acácia Eduarda de Jesus Nascimento – Universidade Estadual de Santa Cruz (UESC)

18 de novembro de 2021 – 19h à 20h

Importância da Especialização e Titulação do Patologista Clínico Veterinário

Prof. Dr. Alexandre Krause (Universidade Federal de Santa Maria – UFSM, Santa Maria/RS)

Profa. Dra. Regina Kiomi Takahira (Universidade Estadual Paulista – Câmpus Botucatu)

24 de novembro de 2021 – 19h às 20h

Qual o destino do seu Laboratório Veterinário?

MV. Dra. Daniela Silvano Gonçalves – DS Consultora e QL Vet.

ENCONTRO – V ENPCV 2021

4 de dezembro de 2021

12h30 às 13h – Abertura

13h às 14h – Banco de sangue: Perfil Doador e Hemocomponentes – Prof. Dra. Ana Paula Nakage (Centro Universitário Barão de Mauá e Hemolabvet, Ribeirão Preto / SP).

15h às 16h – Biomarcadores de neoplasias mamárias – Prof. Me. Breno Queiroz Pinheiro (Centro Universitário Maurício de Nassau – UNINASSAU, Fortaleza / CE)

17h às 18h – Aguardando confirmação do palestrante

19h às 20h – Resolução CFMV n. 1.374, entendo os impactos sobre os Laboratórios de Patologia Clínica Veterinária – Profa. Dra. Mitika K. Hagiwara (Universidade de São Paulo, São Paulo / SP) e M.V. Ricardo Duarte Lopes (PROVET, São Paulo/SP)

5 de dezembro de 2021

9h às 10h – Uso dos índices plaquetários na interpretação do plaquetograma – Profa. Dra. Nicole Regina Capacchi Hlavac Vincenzi (Escola de Medicina Veterinária e Zootecnia da Universidade Federal da Bahia, Salvador / BA)

11h às 12h – TVTc: muito além de células redondas vacuolizadas (CV Citologia Veterinária – João Pessoa / PA) - Profa. Dra. Olivia Maria Moreira Borges (FACENE/FAMENE, João Pessoa / PB)

13h às 14h -- Biomarcadores renais: o que há de novo? – Prof. Dr. André Marcelo Conceição Meneses (Universidade Federal Rural da Amazônia, Manaus / AM)

14h30 às 15h – Associação Brasileira de Patologia Clínica Veterinária – ABPCV

15h às 16h – A Situação da Patologia Clínica no Brasil – Prof. Stella F. Valle (Universidade Federal do Rio Grande do Sul, Porto Alegre / RS)

16h às 16h15 – Menção Honrosa à Profa. Dra. Mitika Kuribayashi Hagiwara (Faculdade de Medicina Veterinária e Zootecnia da Universidade de São Paulo – FMVZ/USP) pela contribuição à Patologia Clínica Veterinária Brasileira.

16h30 às 17h – Premiação Mostra Científica

17h às 18h30 – Valorização do Patologia Clínica Veterinária – Movimento de Valorização da Patologia Clínica Veterinária (MOVA)

ENCPCV 2021 – RESUMO CONVENCIONAL – 001
INFECÇÃO URINÁRIA E SISTÊMICA POR *Edwardsiella tarda* EM PACIENTE FELINO

Leonardo Ribas Pacheco^{1*}, Larissa da Silva Gomes Santos¹, Elisângela Nascimento Silva², Nicole Regina Capacchi Hlavac Vincenzi¹, Marta Vasconcelos Bittencourt², Ludmila Rodrigues Moroz².

¹Escola de Medicina Veterinária e Zootecnia da Universidade Federal da Bahia (UFBA), Salvador/BA, ² Hospital de Medicina Veterinária Prof. Renato Rodenburg de Medeiros Neto (HOSPMEV), Salvador/BA. *leoribaspacheco@gmail.com.

A *Edwardsiella tarda* se trata de uma bactéria gram-negativa, em forma de bastonete e curva, classificada como oportunista. O microrganismo tem como principais hospedeiros os organismos aquáticos, contudo são relatadas infecções em mamíferos, répteis, anfíbios e aves, além de humanos, sendo bastante importante na saúde única. Portanto, o presente trabalho tem como objetivo relatar o isolamento de *E. tarda* em amostras de urina e sangue de paciente felino. Um gato sem raça definida com um ano de idade foi atendido em um hospital veterinário escola em decorrência de apatia e perda de peso. Em exame físico observou-se febre e mucosas hipocoradas, os exames laboratoriais indicaram anemia grave sugestivo de anemia hemolítica imunomediada (AHIM), e a análise de mielograma unido aos achados hematológicos sugeriram hiperplasia eritróide ineficiente com hipoplasia mieloide relativa. Iniciou-se tratamento para AHIM com ciclosporina, depois foi indicada leflunomida, todavia não obteve resposta e evoluiu para sepse. Ao longo do acompanhamento o paciente apresentou resposta por cinco meses, mas ao reduzir prednisolona houve recidiva do quadro, mantendo um quadro anêmico constante, episódios de picos febris associados à leucocitose por neutrofilia. A urinálise verificou bacteriúria, sendo que na urocultura foi isolado a *E. tarda* multiresistente. Em virtude da intensa anemia, o animal necessitou de transfusões, assim como a solicitação de hemocultura, visto que havia manutenção da febre mesmo com início de antibioticoterapia, sendo isolada a mesma bactéria. Posteriormente foi realizada uma nova hemocultura, sendo isolada *Salmonella* sp. multiresistente, todavia o paciente veio a óbito 12 dias depois. A *E. tarda* é considerada uma bactéria oportunista, todavia é capaz de causar graves danos em peixes, sendo uma doença comum em peixes e pouco descrita em mamíferos, havendo relatos de identificação em cavidade oral de felídeos selvagens. Em virtude do quadro instalado no paciente, a presença de uma infecção sistêmica de *Salmonella* sp. é justificada devido a sua característica oportunista, capaz de se proliferar em indivíduos imunocomprometidos. Diante disso, é fundamental haver a realização de exames laboratoriais, assim como lançar mão de métodos de isolamento quando existe suspeita bacteriológica, permitindo a identificação adequada do agente e balizando a escolha de fármacos eficazes.

Palavras-chave: Urocultura, hemocultura, sepse.

Área: Hematologia.

ANDRADE, A.C.S.; SANTOS, I.C.; BARBOSA, L.N.; CAETANO, I.C.S.; ZANIOLO, M.M.; FONSECA, B.D.; MARTINS, L.A.; GONÇALVES, D.D. Antimicrobial Resistance and Extended-Spectrum Beta-Lactamase Production in Enterobacteriaceae Isolates from Household Cats (*Felis silvestris catus*). Acta Scientiae Veterinariae, v.47, n.1

PARK, S. B.; AOKI, T.; JUNG, T. S. Pathogenesis of and strategies for preventing *Edwardsiella tarda* infection in fish. Veterinary Research, v. 43, n. 1, p. 67, 2012.

CASTRO, N.; TORANZO, A.E.; DEVESA, S.; GONZÁLEZ, A.; NUÑEZ, S.; MAGARIÑOS, B. First description of *Edwardsiella tarda* in Senegalese sole, *Solea senegalensis* (Kaup). Journal of Fish Diseases, v.35, n.1, p.79-82, 2012.

ENPCV 2021 – RESUMO CONVENCIONAL – 002

Piroplasmose em gambá-de-orelha-preta (*Didelphis aurita*) proveniente do Centro de Triagem de Animais Silvestres do Rio de Janeiro – Relato de Caso

Ágatha Ferreira Xavier de Oliveira^{1*}, Anieli Vidal Stocco¹, Naiara Vidal Stocco¹, Alexandre Carvalho Costa¹, Daniel de Almeida Balthazar¹, Cristiane Divan Baldani¹.

¹ Universidade Federal Rural do Rio de Janeiro - (UFRRJ), Seropédica/RJ. *agtx@live.com

A ocorrência de hemoparasitoses em marsupiais é mundialmente descrita em países como o Brasil, Austrália, Estados Unidos, China, entre outros. Apesar disto, são escassas as investigações em gambás-de-orelha-preta (*Didelphis aurita*). Objetivou-se com este estudo relatar um caso de infecção por piroplasmas em um gambá, fêmea, adulto, com baixo escore corporal, letargia, mucosas ictéricas, fratura exposta em membro pélvico e infestada por pulgas recebida no Centro de Triagem de Animais Silvestres – CETAS RJ. Mediante contenção física apropriada, o animal foi avaliado clinicamente e inspecionado quanto à presença de ectoparasitos. Em seguida, uma amostra de sangue destinada à análise hematológica foi colhida mediante venopunção da veia da cauda e transferida para tubos contendo o anticoagulante EDTA. Ademais, no momento da colheita um esfregaço a fresco foi confeccionado. A amostra foi direcionada ao Laboratório de Patologia Clínica Veterinária da UFRRJ – LABVET, sendo a análise hematológica realizada em contador de células automática Poch100/ Sysmex. A leucometria específica, avaliação morfológica das células e pesquisa de hemoparasitas foi realizada em esfregaço sanguíneo corado com Giemsa e observado sob microscopia óptica (Nikon Eclipse E200). O animal demonstrou um valor de hematócrito de 27,4%, estando dentro do valor de referência para a espécie (23,8 – 39,8%). Porém, foi observado um baixo valor de hemoglobina de 6,9 g/dl (7,52 - 14,4g/dl), presença de plasma ictérico e sinais de intensa regeneração, como anisocitose e policromasia, o que poderia sugerir uma resposta compensatória satisfatória a um quadro de anemia pré-existente. Além disto, durante a análise microscópica, foram observadas diversas estruturas intraeritrocitárias em formato de anél ou “Cruz de Malta”, indicando uma infecção por hemoparasitas pertencentes à Ordem Piroplasmida. Quadros hemolíticos existente nas infecções por *Babesia* spp. podem ocorrer por mecanismos intravasculares ou extravasculares. Hemoparasitas desta ordem já foram relatadas em gambás sem sinais clínicos e hematológicos. No entanto, sabe-se que a imunossupressão pode influenciar na dinâmica da infecção e, portanto, animais com comorbidades pré-existentes como a deste estudo podem ter um aumento na parasitemia com consequentes danos.

Palavras-chave: Marsupial, piroplasmas, hemoparasitose.

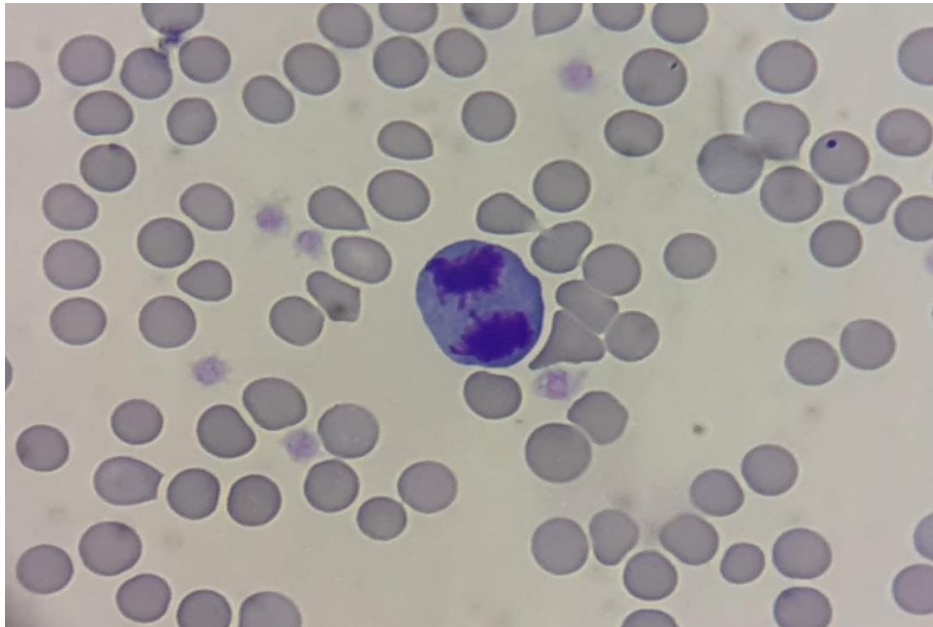
Área: Parasitologia.

GONÇALVES, L.R.; PALUDO, G.; BISOL, T.B.; et al. Molecular detection of piroplasmids in synanthropic rodents, marsupials, and associated ticks from Brazil, with phylogenetic inference of a putative novel *Babesia* sp. from white-eared opossum (*Didelphis albiventris*). **Parasitology Research**, p.1-10, 2021.
DA SERRA FREIRE, N.M. *Babesia ernestoi* sp. n., in *Didelphis marsupialis* L., 1758, and *D. albiventris* Lund, 1841, in Brazil. **Zentralblatt fur Veterinarmedizin B**, v. 26, p. 614–622, 1979.
BILIĆ, P.; KULEŠ, J.; BARIĆ RAFAJ, R.; MRLJAK, V. Canine babesiosis: where do we stand. **Acta Veterinaria Belgrade**, v. 68, n. 2, p. 127-160, 2018.

ENPCV2021 – RESUMO FOTOGRÁFICO – 003
FIGURA DE MITOSE EM REGAÇO SANGUÍNEO

André Luiz de Almeida^{1*}, Paloma Gomes de Araújo¹, Amanda de Oliveira Alcantara¹, Marthiellen Roosevelt de Lima Felix¹, Paloma Cristina Correia da Silva¹, Márcia de Souza Xavier¹.

¹Universidade Federal Fluminense/Faculdade de Veterinária - (UFF)/, Niterói- RJ. *andre_almeida@id.uff.br.



Fotomicrografia de esfregaço sanguíneo de um felino, fêmea, 1 mês de idade, sem raça definida (SRD), evidenciando célula com figura de mitose. O Animal chegou no hospital veterinário para consulta pediátrica e foi solicitado hemograma e teste sorológico para o vírus da imunodeficiência felina (*Fiv*) e vírus da leucemia felina (*Felv*). No exame foi observado trombocitose (873.000/ μ L), raros linfócitos reativos e alguns agregados plaquetários. Em relação ao teste foi evidenciado negatividade para ambos os agentes. A formação de células sanguíneas envolve quatro mecanismos básicos distintos: eritropoiese (desenvolvimento dos eritrócitos), granulopoiese (desenvolvimento dos eosinófilos, basófilos e neutrófilos), linfopoiese (desenvolvimento de linfócitos) e monopoiese (desenvolvimento de monócitos). A mitose é um processo comum a todas essas fases, passando tanto pela cariocinese, quanto pela citocinese. Esse processo ocorre em quatro etapas consecutivas, sendo elas: prófase, metáfase, anáfase e telófase. Figuras de mitose não são comuns de serem vistas em esfregaço sanguíneo e muitas vezes indicam malignidade, porém em animais muito jovens esse achado pode ser visualizado sem haver correlação patológica, uma vez que a medula desses animais se encontra hiperplásica, liberando formas mais jovens de células sanguíneas, principalmente de eritrócitos. Precusores eritrocitários antes dos metarrubríctos são capazes de se dividirem, e por isso mitoses podem ser observadas esporadicamente em eritrócitos nucleados presentes no esfregaço sanguíneo desses animais.

Palavras-chave: figura de mitose, esfregaço sanguíneo, filhotes

Detalhes técnicos: Microscopia óptica, Leika®, Coloração Panótico Rápido®, 1000x (Imersão em óleo).

HARVEY, J. W. **Atlas of veterinary hematology**: blood and bone marrow of domestic animals. Philadelphia: W. B. Saunders Company, 2001. 228p.

POLLARD, T. D.; EARNSHAW, W.C.; LIPPINCOTT-SCHWARTZ, J.; JOHNSON, G. T. **Cell biology E-book**. Elsevier Health Sciences, 2016.

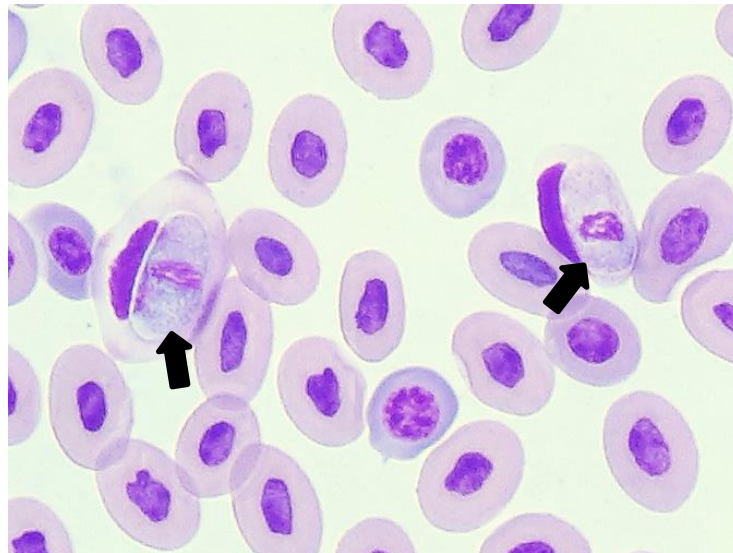
HARVEY, J.W. Erythrocyte metabolism. In: FELDMAN, B.F.; ZINKL, J. G.; JAIN, N. C. **Schalm's Veterinary Hematology**. 5^a Ed. Philadelphia: Lippincott Williams & Wilkins, 2000, p.767-773.

THRALL, M. A. Morfologia Eritrocitária. In: Thrall, M.A et al. **Hematologia e Bioquímica Clínica Veterinária**. 2^a Ed. São Paulo: Editora Roca, 2015, p. 52-61.

ENPCV2021 – RESUMO FOTOGRÁFICO – 004
HEMOGREGARINAS EM ESFREGAÇO SANGUÍNEO
DE TEIÚ (*Tupinambis teguixin*)

Ana Beatriz Rezende Gil^{1*}, Ágatha Ferreira Xavier de Oliveira¹, Naiara Vidal Stocco¹, Elisabeth Neves Mureb¹, Alexandre Carvalho Costa¹, Cristiane Divan Baldani¹.

¹Universidade Federal Rural do Rio de Janeiro, Seropédica/RJ. *anabeatrizgil62@gmail.com.



Análise de esfregaço sanguíneo de Teiú (*Tupinambis teguixin*) evidenciando estruturas compatíveis com hemogregarinas (setas). O hemograma do animal não evidenciou nenhuma alteração representativa. As hemogregarinas estão entre um dos principais hemoprotozoários transmitidos por vetores artrópodes observados nas diferentes espécies de répteis ao redor de todo planeta (CAMPBELL, 2015a). Atualmente, o grupo das hemogregarinas é formado por três diferentes famílias: Hepatozoidae (*Hepatozoon* sp.), Haemogregarinidae (*Hemogregarina* sp.) e Karyolysidae (*Cariólise* sp.), sendo diferidas pelo seu ciclo de desenvolvimento no hospedeiro invertebrado durante a fase de esporogônia (TELFORD, 2009). Os gametócitos podem ser encontrados no citoplasma dos eritrócitos e os esquizontes em diferentes tecidos (ALMOSNY; MONTEIRO, 2007). Em répteis, a parasitose comumente não cursa com nenhum quadro clínico, porém, há relatos de altas parasitemias desenvolverem sinais neurológicos em serpentes (MOÇO et al., 2008). No presente relato, a amostra sanguínea foi coletada através de venopunção da veia da cauda, e imediatamente direcionada a um microtubo contendo o anticoagulante EDTA, sendo preparado em seguida um esfregaço sanguíneo que foi posteriormente corado com kit de coloração rápida tipo Romanowsky. Na avaliação citológica realizada através de microscopia, foi possível observar estruturas alongadas, com extremidades abauladas, núcleo central e citoplasma uniforme no interior de hemácias, promovendo um deslocamento do núcleo celular, compatíveis com hemoparasitas do grupo das hemogregarinas.

Palavras-chaves: Lagarto, hemoprotozoário, gametócitos.

Detalhes técnicos: Microscopia óptica, Nikon E-200, 1000x (Imersão em óleo), Coloração: Giemsa.

Área: Parasitologia.

Telford, S. **Hemoparasites of the Reptilia: color atlas and text**. Taylor & Francis Group, LLC; 2009.
ALMOSNY, N. R. P.; MONTEIRO, A. O. Patologia clínica. CUBAS, Z. S.; SILVA, J. C. R.; CATÃO-DIAS, J. L. **Tratado de Animais Selvagens: medicina veterinária**. Roca, São Paulo, p. 939-966, 2007.

MOÇO, T.C. **Prevalência de Hepatozoon spp. em serpentes e caracterização morfológica, morfométrica e molecular de Hepatozoon spp. (Apicomplexa, Hepatozoidae) de Crotalus durissus terrificus (Serpentes, Viperidae) naturalmente infectadas.** Dissertação do programa de pós-graduação em Biologia Geral e Aplicada – UNESP. Botucatu, São Paulo, 2008.

ENPCV2021 – RESUMO CONVENCIONAL – 006
ESTRESSE OXIDATIVO SÉRICO E ERITROCITÁRIO DE CÃES COM ACANTOCITOSE

Laura Arduino Vasconcelos^{1*}, Paula Lima de Oliveira^{2,3}, Maria Fernanda Fink de Almeida², Tainara de Oliveira Martins¹, Mariana Orlandini Mendonça¹, Breno Fernando Martins de Almeida^{1,3}.

¹Centro Universitário das Faculdades Integradas de Ourinhos (Unifio), Ourinhos/SP. ²Hospital Veterinário Ourinhos (HVO), Ourinhos/SP. ³Faculdade de Medicina Veterinária de Araçatuba (FMVA), Unesp, Araçatuba/SP. *lauraarduino@gmail.com.

O estresse oxidativo ocorre em decorrência do aumento de oxidantes como radicais livres e/ou redução de antioxidantes no organismo, gerando a oxidação de constituintes celulares como lipídeos, proteínas e DNA. Essas lesões oxidativas causam disfunções celulares dos constituintes afetados, o que pode levar à morte celular prematura. O presente trabalho teve como objetivo avaliar o estresse oxidativo sérico e eritrocitário em cães com acantocitose. Foram selecionados 15 cães com acantocitose e anemia no hemograma independentemente da condição patológica associada e 17 cães saudáveis sem alterações clínicas e laboratoriais. A amostra sanguínea foi coletada para obtenção de soro em tubo com ativador de coágulo e hemácias em tubo com EDTA, após serem lavadas três vezes com solução fisiológica e lisadas com água destilada. As determinações eritrocitárias foram normalizadas em função do teor de hemoglobina do lisado. Em fotocolorímetro automatizado, foram determinadas a capacidade antioxidante total (CAT) pela redução do cátion ABTS sozinho (CAT-ABTS) ou associado à peroxidase (CAT-ABTS+HRP), redução cúprica (CAT-CUPRAC) e redução férrica (CAT-FRAP), a capacidade oxidante total (COT) e a peroxidação lipídica (TBARS). Após análise de normalidade, o teste de t não pareado ou Mann Whitney verificou as diferenças entre os grupos quando $p < 0,05$. Cães com acantocitose apresentaram redução sérica da CAT-CUPRAC ($630,1 \pm 118,0$ vs. $511,5 \pm 173,5$ $\mu\text{mol/L}$, $p = 0,0296$) e aumento da CAT-FRAP ($478,2 \pm 216,2$ vs. $832,6 \pm 692,7$ $\mu\text{mol/L}$, $p = 0,0193$), COT ($10,93 \pm 4,27$ vs. $21,34 \pm 12,51$ $\mu\text{mol/L}$, $p = 0,0030$) e TBARS ($18,99 \pm 3,31$ vs. $25,65 \pm 4,97$ $\mu\text{mol/L}$, $p < 0,0001$), enquanto no lisado de hemácias apresentaram aumento da CAT-ABTS ($58,74 \pm 14,72$ vs. $107,2 \pm 21,14$ $\mu\text{mol/L}$, $p < 0,0001$), CAT-ABTS+HRP ($42,80 \pm 10,99$ vs. $77,44 \pm 15,20$ $\mu\text{mol/L}$, $p < 0,0001$), CAT-CUPRAC ($350,7 \pm 49,27$ vs. $434,3 \pm 95,91$ $\mu\text{mol/L}$, $p = 0,0037$), CAT-FRAP ($372,3 \pm 57,87$ vs. $497,1 \pm 115,1$ $\mu\text{mol/L}$, $p = 0,0014$), COT ($19,32 \pm 3,46$ vs. $29,18 \pm 5,52$ $\mu\text{mol/L}$, $p < 0,0001$) e TBARS ($21,15 \pm 2,57$ vs. $25,17 \pm 4,42$, $\mu\text{mol/L}$, $p = 0,0032$). Conclui-se que cães com acantocitose apresentam estresse oxidativo sérico e eritrocitário, o que pode ser um dos fatores envolvidos para lesão eritrocitária.

Palavras-chave: Antioxidante, oxidante, canino.

Área: Bioquímica.

CAMPOS, M.T.G.; LEME, F. O. P.. Estresse oxidativo: fisiopatogenia e diagnóstico laboratorial. Pubvet, v. 12, p. 139, 2017.

CHAICHOMPOO, P. et al. Abnormal red blood cell morphological changes in thalassaemia associated with iron overload and oxidative stress. Journal of Clinical Pathology, v. 72, n. 8, p. 520-524, 2019.

FERREIRA, I.C.F.R.; ABREU, R. Stress oxidativo, antioxidantes e fitoquímicos. Bioanálise, p. 32-39, 2007.

ENPCV2021 – RESUMO CONVENCIONAL – 007
INCOMPATIBILIDADE SANGUINEA COM CÃES DEA-1 NEGATIVOS

Flávia Zandoná Puchalski^{1*}, Pricilla Pozzatti¹, Juliana Murasaki¹, Carlos Eduardo Nogueira Martins¹.

¹Instituto Federal de Educação, Ciências e Tecnologia Catarinense - (IFC), Araquari/SC. *flaviapuchalski@gmail.com.

Os tipos sanguíneos dos cães são definidos pelo sistema “Dog Erythrocyte Antigen” (DEA), e podem ser classificados em 7 grandes grupos, sendo o grupo DEA-1 considerado de maior importância devido ao seu potencial antígeno. A verificação de compatibilidade entre os sangues dos cães doador e receptor é importante para evitar reações adversas. O trabalho teve como objetivo inicial testar o sangue de cães comprovadamente DEA-1 positivos com sangue de cães de tipagem indefinida, no entanto notou-se maior prevalência de DEA-1 negativo na região. Desta maneira, o presente trabalho testou reações do sangue de cães de tipagem sanguínea indefinida com cães DEA-1 negativos. Esse projeto passou por aprovação no Comitê de Ética para Uso de Animais (CEUA) sob protocolo número 338/2020. Foram selecionados 12 cães sem raça definida para compor 2 grupos: Grupo 1 com duas amostras de cães (A e B) DEA-1 negativos; Grupo 2: dez cães de tipagem sanguínea desconhecida. A tipagem sanguínea dos cães do grupo 1 foi identificada através do teste RapidVet® realizado em 5 cães, dos quais 2 DEA-1 negativos foram selecionados. Dos 5 testes de tipagem realizados, apenas 1 animal resultou em DEA-1 positivo. Em seguida, o teste de Reação Cruzada Maior foi realizado em todas as amostras do grupo 2 com as amostras do grupo 1. Foi feita pesquisa por aglutinação para testar a compatibilidade das amostras. Dos testes realizados com a amostra do cão A do grupo 1, 70% das amostras se mostraram compatíveis e 30% incompatíveis, e 40% compatíveis e 60% incompatíveis com a amostra do cão B. A análise estatística dos resultados não demonstrou diferença entre as frequências de compatibilidade e incompatibilidade com as amostras dos cães A e B. Com isso, o risco de um cão DEA-1 negativo receber sangue de um DEA-1 positivo em uma primeira transfusão é 24,75% e 6,15%, em uma segunda transfusão. Conclui-se que a frequência de cães DEA-1 negativo foi maior que de DEA-1 positivo no município e o risco de incompatibilidade sanguínea durante uma possível primeira e segunda transfusões entre os cães desse estudo foram de 24,75% e 6,15% respectivamente.

Palavras-chave: Antígenos eritrocitários, eritroaglutinação, reação cruzada, tipagem sanguínea, transfusão sanguínea.

Área: Hematologia.

MAIA, J.; SOUSA, A. V.; MARTINS, R. R. Importância dos cuidados de enfermagem na transfusão de cães e gatos. **Ciência Veterinária UniFil**, v. 1, n. 3, p. 66–68, 2018.

NOVAIS, A. A.; MAGRON, H. F. Canine blood groups: a review. **Scientific Electronic Archives**, v. 11, n. 5, p. 183-187, 2018.

NOVAIS, A. A. et al. Frequência do grupo sanguíneo DEA 1.1 em cães atendidos no Hospital Veterinário da UFMT (Sinop/MT), risco de sensibilização de cães DEA 1 negativos e da ocorrência de reação transfusional hemolítica por ocasião de uma segunda transfusão de sangue. **Revista Brasileira de Ciência Veterinária**, v. 26, n. 2, p. 51–54, 2019.

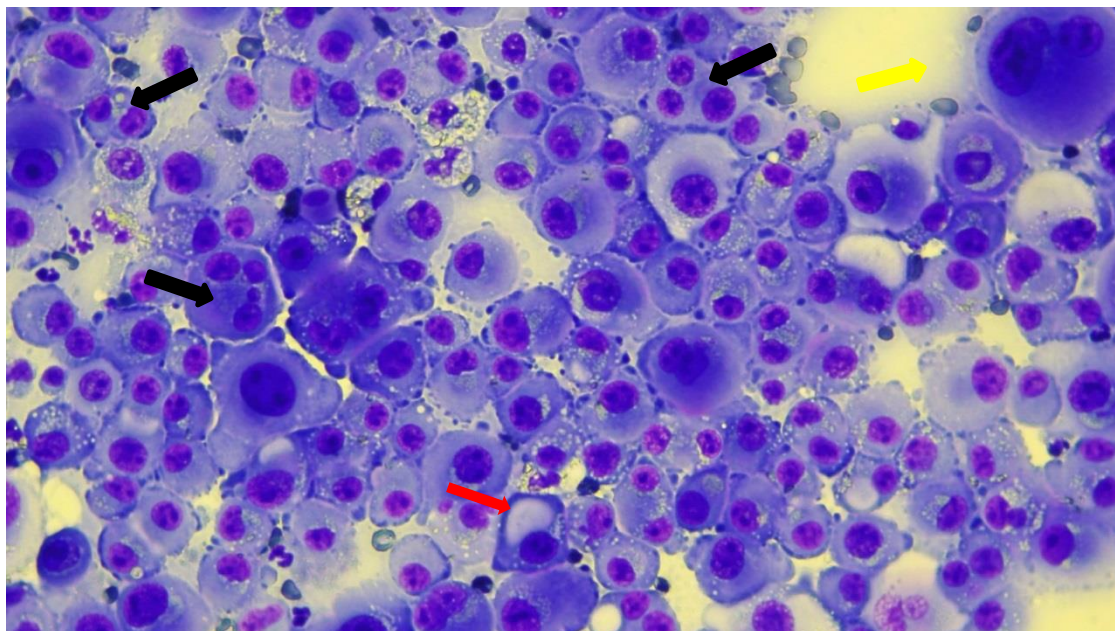
REIS, N. M.; DI GREGORIO, M. C. Tipos sanguíneos em cães domésticos (*Canis familiaris*): revisão de literatura. **Revista de Ciência Veterinária e Saúde Pública**, v. 4, n. 2, p. 147-154, 2017.

VIZZONI, A. G.; MEDEIROS, M. A. S. Imunohematologia veterinária: antígenos eritrocitários caninos. **Arquivos de Ciências Veterinárias e Zoologia UNIPAR**, v. 20, n. 4, p. 241-246, 2017.

Financiamento: Laboratório de Patologia Clínica Veterinária BADANIEVET e VETEX

**ENPCV2021 – RESUMO FOTOGRÁFICO – 008
CARCINOMA EM EFUSÃO TORÁCICA**Gisele Nassif Conti^{1*}

¹Nucleon Diagnósticos Veterinários – Ribeirão Preto (SP) e canal educacional no YouTube Citolabvet.
*giseleconti@yahoo.com.br.



Análise citopatológica evidenciando células epiteliais neoplásicas em paciente canino, fêmea, sem raça definida (SRD), aproximadamente 8 anos, castrada quando adulta e com histórico de mastectomia unilateral por presença de nódulos mamários em toda cadeia, porém sem realização de histopatológico. Após 1 mês e meio da cirurgia de mastectomia, paciente apresentou efusão torácica. Solicitaram-se análise citológica da efusão. A amostra foi recebida coletada e realizada somente a citologia por squash direto da efusão com emprego de coloração por panótico rápido e analisada por microscopia óptica em objetiva de 40x. Na avaliação citopatológica observam-se células em blocos e isoladas com citoplasma delimitado, variando de cuboide a arredondado em quantidade moderada, azurofilia marcante e escassa vacuolização em algumas células, por vezes, perinuclear (seta vermelha). Núcleo arredondado, predominantemente periférico com anisocariose marcante (tamanho de 1 a 8 hemácias), bi, tri e multinucleação (setas pretas). Cromatina granular grosseira e visualização de nucléolos múltiplos (1 a 4), por vezes, angulares e em anisonucleólise (seta amarela). Efusões carcinomatosas podem ser resultados de processos primários ou secundários. Na cavidade torácica, a principal neoplasia primária é o carcinoma pulmonar e, nas fêmeas, as efusões metastáticas mais frequentes são secundárias a carcinomas mamários. Como a paciente em questão tinha histórico recente de carcinoma mamário, a origem da efusão foi creditada a neoplasia. Após o diagnóstico citológico, a paciente teve uma piora respiratória importante e o tutor optou pela eutanásia e abreviação do sofrimento da mesma.

Palavras-chaves: Citopatologia, efusão, carcinoma.

Detalhes técnicos: Microscopia óptica, Nikon E-200, 400x, Coloração: Panótico Rápido.

Área: Citopatologia.

REBAR, A. H.; THOMPSON, C. A. Body Cavities Fluid. In: RASKIN, R. E.; MEYER, D. J. **Canine and Feline Cytology, a color atlas and interpretation guide**, 2 ed., Elsevier Editora LTDA, pg. 185 – 186, 2010.

VALENCIANO, A. C.; RIZZI, T. E. Abdominal, Thoracic and Pericardial Effusions. In: COWELL, R. L.; VALENCIANO, A. C. **Diagnostic Cytology and Hematology of the dog and cat**, 5 ed., Elsevier Editora LTDA, pg. 244, 2020.

ENPCV2021 – RESUMO CONVENCIONAL – 009
ANEMIA HEMOLÍTICA CONTRA PRECURSORES – RELATO DE CASO

Letícia Gondim Souto^{1*}, Susana Eduardo Vieira¹, Camila Oseliero Guaraná¹, Otávio Messias Ribeiro Vasconcelos¹, Fabiane Andrade Correia Neiva¹, Regina Kiomi Takahira¹.

¹Universidade Estadual Paulista Júlio de Mesquita Filho – Câmpus de Botucatu. *gondim.souto@unesp.br.

A anemia hemolítica imunomediada (AHIM) é o distúrbio hemolítico mais comum na rotina clínica, podendo ser primária (autoimune) ou secundária a processos infecciosos, neoplásicos ou em resposta a terapia medicamentosa. A anemia imunomediada contra precursores (PIMA) eritroides é causada pela destruição imunomediada dos precursores eritroides na medula óssea e é caracterizada pela presença de anemia arregenerativa que deve ser diferenciada de uma condição aguda ou pré-regeneração da AHIM clássica. O presente resumo tem por objetivo descrever o caso de uma fêmea canina, da raça Whippet, com sete anos de idade, que apresentava histórico de anemia persistente, hiporexia, perda de peso e diarreia com PCR negativo para *Erlichia canis* e *Babesia* spp. Apesar disso havia sido iniciado o tratamento com prednisona, doxiciclina e omeprazol, porém sem melhora no quadro clínico e hematológico, sendo encaminhada ao Hospital Veterinário atendimento clínico e avaliação de medula óssea. O hemograma revelou anemia com discreta anisocitose e resposta nula de reticulócitos (3.800/uL), neutrofilia, monocitose e eosinopenia com valores de leucócitos totais no limite superior de referência, além de trombocitopenia (96.000/uL). O teste de aglutinação em salina foi negativo. O exame bioquímico sérico apresentava aumento da atividade das enzimas alanina aminotransferase e fosfatase alcalina e diminuição de cálcio, fósforo, proteína total e hipoalbuminemia. O mielograma revelou uma medula óssea hipercelular para a faixa etária do animal associada à hiperplasia eritroide, porém com interrupção da maturação em estágios finais, fagocitose de precursores da linhagem eritroide e aumento dos estoques de ferro. Esses achados são importantes para evidenciar o caráter imunomediado da PIMA e caracterizam uma eritropoiese ineficiente. Essa última condição a diferencia da aplasia pura da série vermelha (PRCA), apesar de sua etiologia também ser imunomediada. O aumento de estoques de ferro deve-se provavelmente tanto a fagocitose dos precursores eritroides quanto à não progressão da maturação e hemoglobinação das formas maduras. Foi iniciada terapia imunossupressora, porém pacientes com pouca resposta eritrorregenerativa podem demorar vários meses para responder à terapia devido à destruição dos precursores eritroides da medula óssea, sendo imprescindível o diagnóstico adequado das anemias não regenerativas para que possa ser instituído um tratamento adequado e contínuo.

Palavras-chave: PIMA, mielograma, cão

Área: Hematologia.

Assenmacher, T.D. et al. Clinical features of precursor-targeted immune-mediated anemia in dogs: 66 cases (2004–2013). **Journal of the American Veterinary Medical Association**, v.255, n.3, p.366-376, 2019.

Lucidi, C.A. et al. Histologic and cytologic bone marrow findings in dogs with suspected precursor-targeted immune-mediated anemia and associated phagocytosis of erythroid precursor. **Veterinary Clinical Pathology**, v.46, n.3, p.401-415, 2017.

SWANN, J. W. et al. ACVIM consensus statement on the treatment of immune-mediated hemolytic anemia in dogs. **Journal of Veterinary Internal Medicine**, [s.l.], v. 33, n. 3, p. 1141-1172, 2019.

SWANN, J. W. et al. Randomised controlled trial of fractionated and unfractionated prednisolone regimens for dogs with immune-mediated haemolytic anaemia. **Veterinary Record**, [s.l.], v. 184, n. 25, p.771-771, 2019.

ENPCV2021 – RESUMO CONVENCIONAL – 010
DIROFILARIOSE EM FELINO DOMÉSTICO DOMICILIADO NO MUNICÍPIO DE JOINVILLE - SC:
RELATO DE CASO

Isabele Cristina Pohlod^{1*}, Pricilla Pozzatti¹, Kyola Sthefanie Camargo², Isabel Cristina Cunha², Gustavo Ribeiro Bonatto².

¹Instituto Federal Catarinense - (IFC), Araquari/SC; ²Centro Veterinário Cães e Gatos, Joinville/SC.
*pohlodisabele@gmail.com.

A Dirofilariose é uma zoonose distribuída mundialmente por meio de vetores, os mosquitos culicídeos dos gêneros *Anopheles*, *Aedes* e *Culex*, em que o nematódeo *Dirofilaria immitis* constitui o principal agente etiológico da doença, acometendo especialmente os cães, seus principais reservatórios. Os gatos, apesar de serem considerados menos susceptíveis à infecção, também podem atuar como hospedeiros da *Dirofilaria sp.*, tendo o seu diagnóstico complicado devido à curta fase de microfilaremia nesta espécie, a qual ocorre em cerca de apenas 33 dias, além de que na maioria dos casos, esses animais se apresentam assintomáticos, e o diagnóstico muitas vezes é encontrado apenas após a realização de necrópsia. Ademais, o prognóstico é preservado pois se houver morte dos parasitas adultos, há riscos de ocasionar consequente óbito do animal infectado. Com isso, o presente estudo tem como objetivo relatar a ocorrência de dirofilariose em um gato doméstico, s.r.d., macho, 5 anos, encaminhado para atendimento clínico com um diagnóstico preliminar de pneumonia. O animal apresentava apatia, acentuada secreção nasal, presença de estertores e sibilos, discreta hipertermia e ainda infestação por pulgas. No dia posterior à internação, foram realizados exames de sangue e de imagem, onde observou-se no hemograma leucocitose por neutrofilia e a presença de microfílaras na avaliação microscópica do microhematócrito e em esfregaço sanguíneo. Na radiografia de tórax, foi observado o espessamento das paredes bronquiais e abaulamento em região atrial da silhueta cardíaca. Uma amostra de sangue do felino foi testada para dirofilariose por meio do Dirofilariose Ag Test Kit da marca Alere, resultando em positivo, além de também ter sido realizado o Teste SNAP FIV/FeLV da Idexx, sendo positivo para FIV. Ademais, foi realizado ecocardiograma que revelou a presença de vermes adultos de *Dirofilaria immitis* na artéria pulmonar. Decidiu-se por realizar tratamento suporte, o qual consistiu em uso de nebulização, antibióticos, corticóide, ivermectina, além de selamectina para eliminação das pulgas. Diante do presente relato, ressalta-se a importância da profilaxia para a dirofilariose também em felinos domésticos, principalmente em áreas endêmicas, a fim de evitar a disseminação da doença.

Palavras-chave: *Dirofilaria immitis*, microfilaremia, gatos.

Área: Parasitologia.

ALBERIGI, B.; OLIVEIRA, A.C.; VIEIRA, G. S. R.; FERNANDES, P. A.; LABARTHE, N. MENDES-DE-ALMEIDA, F. Unusual feline *Dirofilaria immitis* infection: a case report. *Braz J Vet Parasitol* 2020; 29(3): e008420

HAYS, K. M.; RODRIGUEZ, J. Y.; LITTLE, S. E.; LITSTER, A. L.; *et al.* Heartworm prevalence in dogs versus cats: Multiple diagnostic modalities provide new insights. Elsevier 2020.

VILLANUEVA-SAZ, S.; GINER, J.; VERDE, M.; YZUEL, A.; *et al.* Prevalence of microfilariae, antigen and antibodies of feline dirofilariosis infection (*Dirofilaria immitis*) in the Zaragoza metropolitan area, Spain. Elsevier 2021.

ENPCV2021 – RESUMO CONVENCIONAL – 011

É POSSÍVEL OBTER PLASMA RICO EM PLAQUETAS EM ASININOS A PARTIR DE PROTOCOLOS ESTABELECIDOS PARA EQUINOS?

Heverton Luiz de Oliveira Valdevino¹, Victor Hugo Teixeira Batista¹, Priscila Oliveira Costa¹,
Parmênedes Dias de Brito¹, Michelly Fernandes de Macedo^{1*}.

¹Laboratório de Diagnósticos em Patologia Clínica Veterinária, PCVET, Universidade Federal Rural do Semi-Árido, UFERSA, Mossoró/RN. *michelly@ufersa.edu.br.

O plasma rico em plaquetas (PRP) é um produto biológico normalmente utilizado em reparos teciduais pois possui diversos fatores de crescimento em sua composição. Com este estudo (CEUA-UFERSA nº16/2020) pretendemos obter um protocolo adequado para posterior utilização em lesões cutâneas de asininos. Foram colhidas amostras de sangue de sete asininos (*Equus asinus*) em tubos contendo EDTA e citrato de sódio. A primeira foi destinada à análise hematológica automatizada para obtenção do número de plaquetas e leucócitos por microlitro de sangue, enquanto a outra à elaboração do PRP. O protocolo foi constituído por uma centrifugação a 1500 rpm durante 5 min e outra de 3000 rpm por 10 min. O plasma obtido após a segunda centrifugação foi ressuspenso e submetido às contagens em hemocítmetro. O número de plaquetas/microlitros do PRP foi obtido após diluição (1:200) em líquido de Rees e leucócitos/microlitros deste produto com diluição (1:20) em líquido de Turk. Os dados foram avaliados por medidas de tendência central e dispersão, com teste de Wilcoxon pareado a 5% de probabilidade. Sobre as plaquetas, os valores obtidos no sangue total foram sintetizados em média \pm erro padrão, como pode ser visto a seguir: $66,71 \pm 4,8$ ($\times 10^3/\mu\text{L}$), mediana de 70,00 ($\times 10^3/\mu\text{L}$) e CV 19%. Após obtenção do PRP, alcançou-se 3.357 ± 838 ($\times 10^3/\mu\text{L}$), mediana 3.450 ($\times 10^3/\mu\text{L}$) e CV 26,7%. Essa mudança demonstrou-se estatisticamente significativa ($p < 0,05$) com hiperconcentração de plaquetas no PRP. A respeito dos leucócitos, o resultado obtido no sangue total, foi de $6,90 \pm 0,44$ ($\times 10^3/\mu\text{L}$), mediana 6,50 ($\times 10^3/\mu\text{L}$) e CV 16,9%. No PRP, obteve-se quantitativo de $0,17 \pm 0,02$ ($\times 10^3/\mu\text{L}$), mediana 0,15 ($\times 10^3/\mu\text{L}$) e CV 39%, apresentando-se estatisticamente inferior ($p < 0,05$) à amostra de sangue total. Para obtenção deste PRP foram testados protocolos já estabelecidos para equinos por outros autores (PEREIRA et al., 2013; CARMONA et al., 2006; CARMONA et al., 2007). Entretanto, não foram obtidos valores efetivos e, após modificações no processamento, obteve-se uma concentração satisfatória de plaquetas, acima dos valores fisiológicos, demonstrando sucesso do protocolo estabelecido e que, apesar da semelhança filogenética, não foi possível adaptação de protocolos já consolidados em equinos para a espécie asinina.

Palavras-chaves: PRP, jumento, reparo.

Detalhes técnicos: Analisador Hematológico Veterinário MAXCELL 200.

Área: Hematologia.

CARMONA, J.U. et al. Use of autologous platelet concentrates for the treatment of musculoskeletal injuries in the horse 2006. 91f. Tese de Doutorado em Medicina Veterinária. Universidade Autònoma de Barcelona.

CARMONA, J.U. et al. Autologous platelet concentrates as a treatment of horses with osteoarthritis: a preliminary pilot clinical study. *Journal of Equine Veterinary Science*, v.27, n.4, p.167-170, 2007.

PEREIRA, R.C.F. et al. Avaliação de sete protocolos para obtenção de plasma rico em plaquetas na espécie equina. *Ciência Rural*, v.43, n.6, p. 1122-1127, 2013.

ENPCV2021 – RESUMO CONVENCIONAL – 012
HIPERADRENOCORTICISMO EM CÃO

Alana Melo da Silva Brito^{1*}, Ana Caroline Vieira¹, Ana Paula Fernandes Calazans², Ana Carolina Almeida Dias².

¹Discente, UniFTC, Vitória da Conquista/BA; ²Médica Veterinária, Laboratório de Patologia Clínica Veterinária, Mundo Vet Centro Veterinário. Vitória da Conquista/Bahia. * alanamelobrito@hotmail.com.

O hiperadrenocorticismismo (HAC), também denominado Síndrome de Cushing, é uma endocrinopatia associada a alta concentração de glicocorticoides (endógenos ou exógenos). É categorizado como iatrogênico (administração excessiva de glicocorticoides) ou espontâneo (tumores nas glândulas: adrenal ou hipofisária), sendo esta subdividida em adrenal-dependente ou hipófise-dependente. Este estudo teve como objetivo relatar um cão com hiperadrenocorticismismo que apresentava sinais dermatológicos e obesidade há três anos sem diagnóstico e exames inespecíficos. O animal em questão era um yorkshire, 9 anos, com prurido intenso disseminado e obesidade. O tutor relatou que passou por vários profissionais, porém sem sucesso diagnóstico. O animal sempre apresentava melhora com uso de corticoides, o que não estava mais acontecendo. Foram solicitados exames hematológicos e bioquímicos, no qual evidenciou-se somente aumento de triglicérides 327,3mg/dL e plasma lipêmico mesmo após 12h de jejum. Diante da inespecificidade dos achados e da apresentação clínica, foi solicitado o teste de supressão pela dexametasona com baixa dose (Cortisol basal 2,17µg/dL, pós 4h de 1,53 µg/dL e pós 8h de 1,94 µg/dL pela técnica de imunoensaio enzimático). Os achados eram consistentes com hiperadrenocorticismismo. Avaliações laboratoriais hematológicas comumente encontradas em casos de HAC são leucograma de estresse (monocitose e neutrofilia) relacionando-se a alta liberação de tais células pela medula óssea e a diminuição da diapedese; linfopenia por linfólise e eosinopenia devido ao sequestro dessas células pela medula óssea, além de uma discreta policitemia, ligada a ação estimuladora que os glicocorticoides exercem na medula óssea. Na avaliação bioquímica, pode-se encontrar a elevação da concentração de fosfatase alcalina (FA), lipídeos e do colesterol sérico; tais achados, principalmente a elevação da concentração de FA já não deve ser considerada como determinante, mesmo sua elevação estando relacionada a ação necrótica hepatocelular causada pelos glicocorticoides e a interferência do fluxo sanguíneo na zona hepática, causada pelo acúmulo de glicogênio. O animal em questão não apresentava achados laboratoriais comumente citados na literatura. Para um diagnóstico definitivo, destaca-se a importância de associar o histórico do animal aos achados da anamnese, hematológicos e bioquímicos, além de urinálise, juntamente com exames de imagem, testes de função adrenal e a realização de testes específicos do eixo hipofisário-adrenocortical.

Palavras-chaves: Glicocorticoides, Adrenal, Endocrinologia.

Área: Endocrinologia.

PAULA, L. et al. Hiperadrenocorticismismo canino: revisão de literatura. **Enciclopédia biosfera**, v.15, n. 28, 2018.

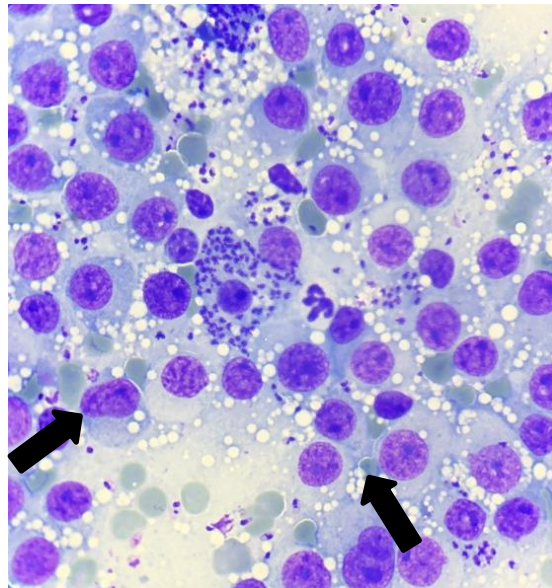
SCHOFIELD, I. et al. Survival analysis of 219 dogs with hyperadrenocorticism attending primary care practice in England. **Vet Rec.**, v. 186, n.11, p. 348 – 357, 2020.

SCHOFIELD, I. et al. Development and internal validation of a prediction tool to aid the diagnosis of Cushing's syndrome in dogs attending primary-care practice. **J Vet Intern Med.**, v. 34, n. 6, p. 2306–2318, 2020.

ENPCV2021 – RESUMO FOTOGRÁFICO – 013
TUMOR VENÉREO TRANSMISSÍVEL (TVT) ASSOCIADO À INFECÇÃO POR *Leishmania spp.*

Janaína Tavares Mendonça^{1*}; Eliseu Barbosa de Matos Neto²; Marília Cristina Sola³; Sandy Menezes Honorato⁴; Vanessa Raquel Pinto de Barros⁵.

¹Mestranda em Ciência Animal/Departamento de Medicina Veterinária Preventiva, Universidade Federal de Goiás- UFG, Goiânia-Goiás; ²Graduando em Medicina Veterinária, Centro Universitário Doutor Leão-Unileão, Juazeiro do Norte-Ceará; ³Docente da Universidade Federal dos Vales do Jequitinhonha e Mucuri- UFVJM, Unaí-MG; ⁴Doutoranda em Ciência Animal/Laboratório de Patologia Clínica Veterinária, Universidade de Brasília-UNB, Brasília-DF; ⁵Docente de Patologia Veterinária, Centro Universitário Doutor Leão- Unileão, Juazeiro do Norte- Ceará. * janaina.patoclin@gmail.com.



Análise citopatológica evidenciando células neoplásicas de Tumor Venéreo Transmissível e estruturas compatíveis com formas amastigotas de *Leishmania spp.* (setas) em cão, macho, SRD, 3 anos, que apresentava lesão nodular subcutânea, dorsal, firme, fixa, com secreção hemorrágica, de aproximadamente 4 cm. O TVT é uma neoplasia de células redondas de caráter contagioso e recorrente na clínica de pequenos animais. Este tipo de tumor surge em cães sexualmente ativos, sendo mais comumente encontrado na parte externa dos genitais, embora possa também desenvolver-se em região subcutânea e sistema respiratório. Sua disseminação ocorre por via sexual ou em contato prolongado com superfícies contaminadas de outros animais. Na citologia, as células apresentam citoplasma e núcleo redondos ou ovais, com aproximadamente 14 a 30µm de diâmetro e bordas bem delimitadas. Os núcleos geralmente são excêntricos e o citoplasma pode apresentar diversos vacúolos. A leishmaniose Canina (LC) é uma antroponose causada por protozoários do gênero *Leishmania spp.*, sendo transmitida por flebotomíneos do gênero *Lutzomyia* que possuem hábitos crepusculares e tem o cão como principal reservatório em meio urbano. O vetor realiza o repasto sanguíneo em um animal infectado e ingere o protozoário na forma amastigota. No tubo digestório ocorre a transformação para a forma promastigota, dando continuidade ao ciclo do parasita. O animal infectado pode encontrar-se clinicamente saudável por um longo período, mas permanece como reservatório da doença com a capacidade de infectar o vetor e continuar com a disseminação da doença. Na citologia é possível observar as formas amastigotas que se apresentam esféricas a ovóides, com núcleo arredondado e um cinetoplasto alongado, parasitando macrófagos e/ou livres no fundo da lâmina. A citologia por capilaridade é um método de fácil execução e baixo custo, e permite o diagnóstico de diversas afecções neoplásicas, parasitárias e infecciosas, sendo amplamente utilizada, principalmente nas clínicas veterinárias.

Palavras-chaves: Antropozoonose, Citopatologia, Leishmaniose, Neoplasia.

Área: Citopatologia.

Detalhes técnicos: Microscopia óptica, Opticam 0300S, Iphone 8 plus, 1000x (imersão em óleo), Panótico rápido.

DANTAS-TORRES, F. *et al.* Prevalence and incidence of vector-borne pathogens in unprotected dogs in two Brazilian regions. **Parasites Vectors**, v. 13, p. 195, 2020.

MORAIS, F. C. M. R. *et al.* Aspectos clínicos, hematológicos, citológicos, diagnóstico e tratamento de tumor venéreo transmissível em cão. **Research, Society and Development**, v. 10, n. 10, 2021.

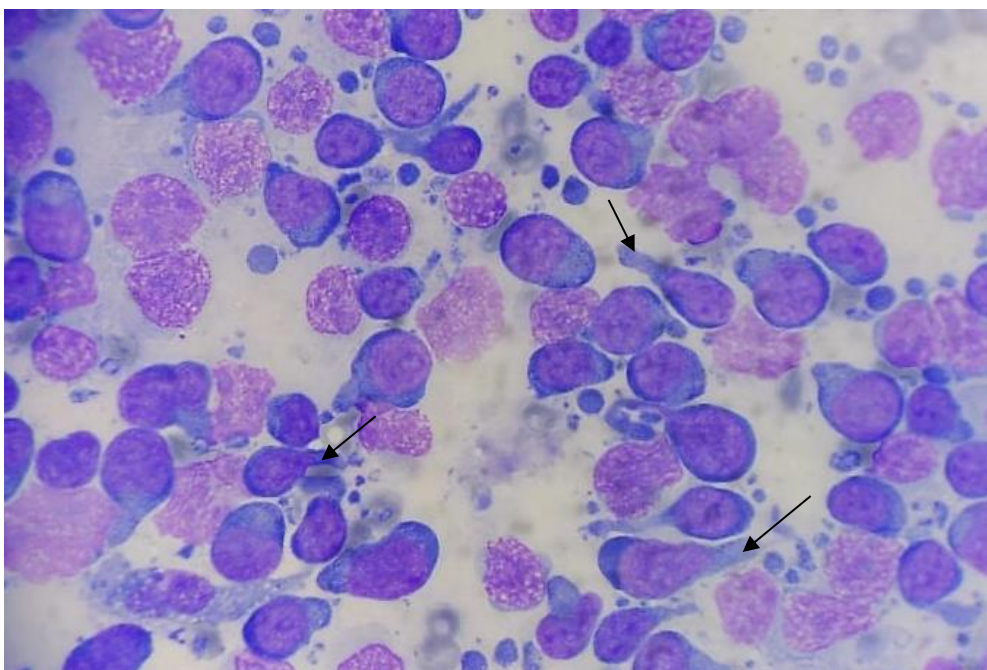
OSAKI, S. C. *et al.* Characterization of a municipality as free of canine visceral leishmaniasis in the context of One Health. **Revista Brasileira de Parasitologia Veterinária**, v. 30, n. 2, 2021.

TOLEDO, G. N.; MOREIRA, P. R. R. Tumor venéreo transmissível canino. **Investigação**. Franca, v. 17, n. 3, p. 33-39, 2018.

ENPCV2021 – RESUMO FOTOGRÁFICO – 015
LINFOMA DE CELULAS T EM CÃO

Joana Cristina Smaha de Jesus Lima^{1*}, Arthur Colombari Cheng¹, Crisan Smaniotto¹, Willian Daniel Pavan¹, Estela Dall'Agnol Gianezini¹, Aline de Marco Viott¹.

¹Universidade Federal do Paraná – UFPR, setor Palotina, Palotina – PR. *joanacristinasmaha@gmail.com.



Fotomicrografia de aspirado tecidual obtido pela técnica de punção por agulha fina (PAF) de um linfonodo poplíteo de um canino, Dogue Alemão, macho de três anos. No exame físico constatou-se linfadenomegalia generalizada, com tempo de evolução de três semanas. Na avaliação citopatológica observou-se população homogênea com predomínio de pequenos e médio linfócitos neoplásicos, exibindo proporção núcleo:citoplasma variável. O citoplasma é discreto e azulado, com presença de projeção citoplasmáticas unilaterais (setas pretas), cuja morfologia se assemelha a um espelho de mão (*Hand mirror*). Os núcleos são redondos, ligeiramente excêntricos e a cromatina é grosseiramente pontilhada com presença de nucléolos evidentes. Há moderada quantidade de figuras de mitoses, que ocasionalmente são bizarras. Ao fundo da lâmina, além de hemácias, observam-se corpúsculos linfoglandulares e debris celulares. Embora não tenha sido realizado o exame histopatológico deste caso, a morfologia celular observada, caracterizando o aspecto *hand mirror*, sugere fortemente um linfoma de células T. O linfoma é uma neoplasia que se origina dos tecidos hematopoiéticos e sólidos, sendo o terceiro tumor mais frequentes em cães. Para se obter detalhes importantes sobre o comportamento e critérios de malignidade do linfoma, o exame histopatológico e a imunohistoquímica são ferramentas úteis para o diagnóstico. Segundo estudos, cães acometidos pelo linfoma de células T apresentaram uma taxa mais baixa a resposta quimioterápica e um alto risco de óbito em estágio inicial da doença. O emprego de outras técnicas diagnósticas é extremamente importante para obtenção do diagnóstico definitivo, assim auxiliando na escolha da conduta terapêutica/quimioterápica adequada para o tratamento.

Palavras-chave: Células redondas, linfócitos, neoplasia.

Detalhes técnicos: Amostra corada por kit comercial Panótico Rápido e analisada por microscopia óptica Olympus CX23, em aumento de 1000x. Foto capturada através do aparelho Xiaomi Redmi Note 9S.

Área: Citopatologia.

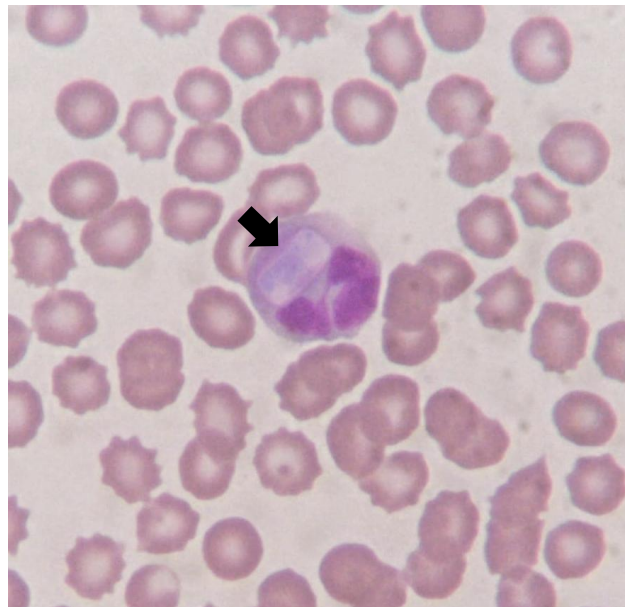CORA, R., *et al.* Immunohistochemical characterization of canine lymphomas. *Bull Univ Agric Sci Vet Med* 2017; 74(2): 149-155.

PONCE F., *et al.* A morphological study of 608 cases of canine malignant lymphoma in France with a focus on comparative similarities between canine and human lymphoma morphology. *Vet Pathol* 2010; 47(3): 414-433.

ENPCV2021 – RESUMO FOTOGRÁFICO – 016
HEPATOZOONOSE CANINA

Lorena Rodrigues Ramos Peres^{1*}, Crisan Smaniotto¹, Janaína Dalyana Dal Bosco¹, Bianca Bisconsim Ganasin¹, André Marcos Santana¹.

¹Laboratório de Patologia Clínica Veterinária, Departamento de Medicina Veterinária, Universidade Estadual de Maringá (UEM), campus regional Umuarama – Paraná. *lorodrigues_@hotmail.com.



Análise hematológica de esfregaço sanguíneo de um canino, macho, 8 anos, da raça Red Heeler evidenciando no interior de um neutrófilo uma estrutura compatível com gamonte do protozoário *Hepatozoon spp* (seta preta). O animal chegou para atendimento apresentando icterícia, ataxia de membro posterior, apatia, anorexia e febre. Foi solicitado hemograma, bioquímica hepática (ALT e FA) e renal (creatinina e uréia), ultrassonografia e radiografia. Nos exames solicitados observou-se a presença de anemia microcítica normocrômica, leucopenia, trombocitopenia, aumento de fosfatase alcalina e hepatoesplenomegalia acentuada. O *Hepatozoon spp.*, é transmitido pela ingestão de um carrapato contendo oocistos esporulados, e os sinais clínicos mais frequentes causados por essa infecção são anemia, edema e febre intermitente. Alguns achados histopatológicos também já foram relatados como hepatoesplenomegalia, linfadenomegalia, icterícia discreta, caquexia, atrofia muscular, congestão em pulmões e mucosas gástricas. Esta doença pode cursar de forma mais grave quando ocorre infecção concomitante com outros agentes parasitários/infecciosos ou manifestar a forma subclínica. O diagnóstico deste protozoário pode ser feito por meio de imunofluorescência indireta, ELISA, PCR, pela visualização dos gamontes no interior de neutrófilos e monócitos em esfregaço sanguíneo e, também pela visualização de merontes em cortes histológicos principalmente de baço, fígado e medula óssea de animais infectados.

Palavras – chave: Hematologia. Protozoário. Patologia Clínica.

Detalhes técnicos: Microscopia óptica, Nikon E-200, 1000x (Imersão em óleo), Coloração: Panótico Rápido.

Área: Hematologia.

FONSECA, T. G. A. H., et al. Infecção por *Hepatozoon sp.* em canino doméstico: relato de caso. **Pubvet**, v. 11, p. 207-312, 2016.

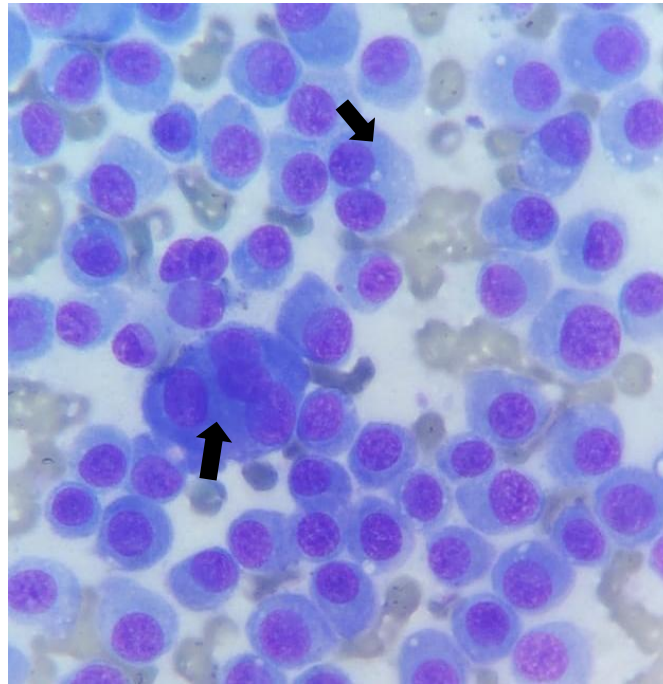
LIMA, P.A. et al. Aspectos anatomopatológicos em cães naturalmente infectados por *Hepatozoon canis*. **Pesquisa Veterinária Brasileira**. v.37, n.2, p.145-149, 2017.

SANTOS, C. M.; HALVERSON, M. M. S.; OLIVEIRA, F. P. S. Hepatozoonose Canina: Relato de Caso. **Uniciências**, v. 23, n. 1, p. 12-15, 2019.

ENPCV2021 – RESUMO FOTOGRÁFICO – 017
PLASMOCITOMA EM CONDUTO AUDITIVO DE CÃO

Lorena Rodrigues Ramos Peres^{1*}, Crisan Smaniotto¹, Janaína Dalyana Dal Bosco¹, Bianca Bisconsim Ganasin¹, André Marcos Santana¹.

¹Laboratório de Patologia Clínica Veterinária, Departamento de Medicina Veterinária, Universidade Estadual de Maringá (UEM), campus regional Umuarama-Paraná. *lorodrigues_@hotmail.com.



Análise citopatológica evidenciando células redondas compatíveis com plasmócitos bem diferenciados, em paciente canino, fêmea, da raça Yorkshire, de aproximadamente 6 anos. Apresentando nódulo localizado em conduto auditivo, com dimensões de 1,0cm x 0,5cm, forma arredondada e consistência macia. A amostra foi obtida por meio de punção aspirativa por agulha fina (PAAF), com emprego da coloração panótico rápido e analisada por microscopia óptica em objetiva de 1000x (óleo de imersão). Na avaliação citopatológica observou-se intensa presença de células redondas, dispostas isoladamente em monocamada, apresentando relação núcleo:citoplasma moderada. Citoplasma bem delimitado e intensamente basofílico, evidenciando uma região perinuclear clara proeminente e ocasionalmente vacúolos grosseiros. Núcleos excêntricos e arredondados com cromatina frouxa e, por vezes, nucléolos evidentes. Moderada anisocitose e anisocariose. Observou-se também a presença de células binucleadas/multinucleadas (setas pretas) e figuras de mitose atípicas. O plasmocitoma é um tumor de células redondas benigno, causado pela proliferação descontrolada de plasmócitos, ele representa aproximadamente 2% dos tumores de pele dos cães e raramente acomete gatos. Se apresentam como massas solitárias e bem circunscritas nos dígitos, orelhas e na boca. Este tumor está relacionado com um prognóstico bom, porém, podendo ter recorrência local, por isso o tratamento recomendado é a excisão cirúrgica ampla.

Palavras-chave: Neoplasia. Células redondas. Citopatologia.

Detalhes técnicos: Microscopia óptica, Nikon E-200, objetiva de 1000x (óleo de imersão), Coloração: Panótico Rápido.

Área: Citopatologia.

DENICOLA, D. Células Redondas. In: COWELL, R. L. et al. **Diagnóstico citológico e hematologia de cães e gatos**, 3 ed., MedVet Editora, pg.74 – 76, 2009.

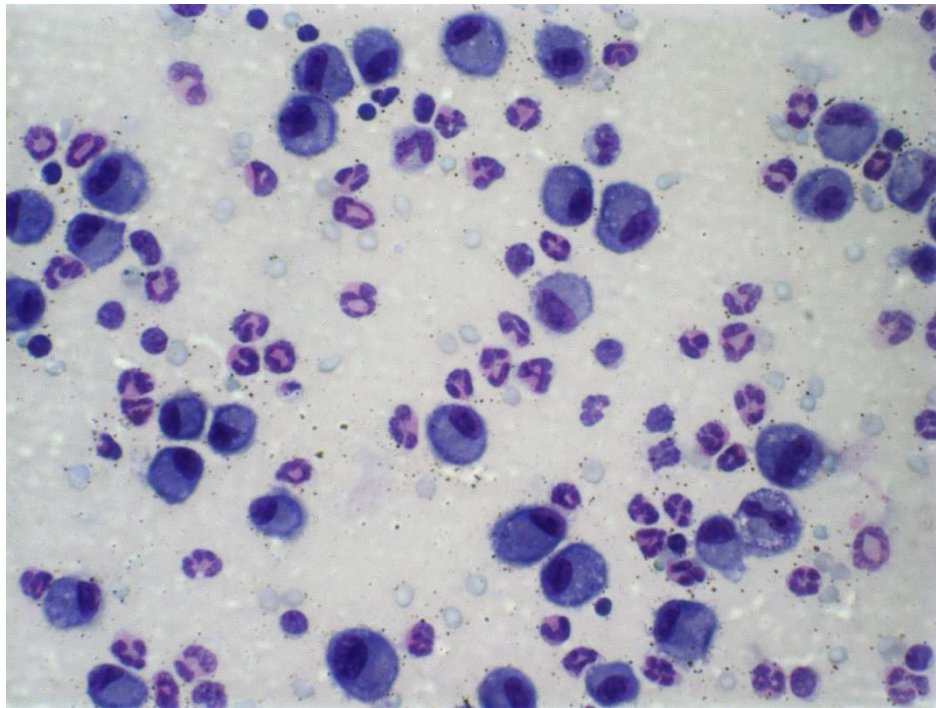
RASKIN, R. E. Pele e tecido subcutâneo. In: RASKIN, R. E.; MEYER, D. J. **Citologia clínica de cães e gatos, atlas colorido e guia de interpretação**, 2 ed., Elsevier Editora LTDA, pg. 155 - 156, 2012.

VASCONCELLOS, M.; VIDAL, L.W.M. Mandibulectomia rostral bilateral em cão portador de plasmocitoma extramedular oral: relato de caso. **PUBVET**, Londrina, V. 8, N. 12, Ed. 261, Art. 1736, junho, 2014.

ENPCV2021 – RESUMO FOTOGRÁFICO – 019
LAVADO BRONCOALVEOLAR DE MURINO COM ASMA EOSINOFÍLICA INDUZIDA POR
OVALBUMINA (OVA) †

Thaynan Cunha Vieira^{1*}, Diego Carlos dos Reis², Geovanni Dantas Cassali¹, Remo de Castro Russo³.

¹Laboratório de Patologia Comparada, Departamento de Patologia Geral, Universidade Federal de Minas Gerais (UFMG), Belo Horizonte-MG, Brasil. ²Ameen Lab, Department of Pediatrics, Yale School of Medicine, New Haven-CT, USA. ³Laboratório de Imunologia e Mecânica Pulmonar, Departamento de Fisiologia e Biofísica, Universidade Federal de Minas Gerais (UFMG), Belo Horizonte-MG, Brasil. *thaynanvieira@ufmg.br.



Análise de líquido proveniente de lavado broncoalveolar (BAL) evidenciando predomínio de eosinófilos e macrófagos residentes pulmonares em camundongo Balb-c macho com asma eosinofílica. O animal foi imunizado sistemicamente por via subcutânea com 10µg de ovalbumina derivada de ovos de galinha (OVA) diluída em 2mg/ml de hidróxido de alumínio nos dias 0 e 14 do experimento. Após, foi realizado desafios com solução de ovalbumina 1% diluída em salina 0,9%, por via inalatória em nebulização por 20 minutos, nos dias 28 a 31. Após a eutanásia com xilazina (30mg/kg) e cetamina (300mg/kg), uma incisão foi feita na traqueia e um cateter de polietileno com 1,7 mm de diâmetro foi inserido para lavagem das vias aéreas por 2 vezes com 1ml de solução salina tampão de fosfato (PBS). A amostra foi centrifugada e corada por panótico rápido em lâmina de vidro, analisada por microscopia óptica em objetiva de 60x para análise morfológica e contagem diferencial. Na análise do líquido broncoalveolar, observa-se reação inflamatória predominantemente eosinofílica, com presença de neutrófilos e linfócitos em menor quantidade e presença discreta de hemácias ao fundo. Evidencia-se também grande quantidade de macrófagos residentes pulmonares, de citoplasma basofílico, por vezes vacuolados, núcleos de redondos a ovais. A asma, considerada uma doença pulmonar crônica, é caracterizada por inflamação das vias aéreas e é comum em crianças e adultos em todo o mundo, frequentemente ocasionando hospitalizações e impactando a qualidade de vida dos pacientes. Em virtude de alguns casos serem refratários ao tratamento com corticosteroides e agonistas β2-adrenérgicos, o estudo da patogênese e recrutamento de eosinófilos e das citocinas relacionadas têm direcionado a busca por desenvolvimento de novas estratégias terapêuticas com

alvo na resposta imune inata da asma, buscando novas alternativas aos pacientes que não se beneficiam do tratamento preconizado atualmente. Aprovação CEUA/UFMG nº 88/2015.

Palavras-chaves: Eosinófilos, imunidade inata, inflamação, asma alérgica.

Detalhes técnicos: Microscopia óptica, Opticam 0500R, 60x. Coloração: Panótico Rápido.

Área: Análise de Líquidos.

DAUBEUF, F.; FROSSARD, N. Eosinophils and the Ovalbumin Mouse Model of Asthma. In: WALSH, G. M. **Eosinophils: Methods and Protocols**. 1 ed. New York: Humana, 2014. v. 1178, cap. 24, p. 283-294.

BRASSARD, J.; MARSOLAIS, D.; BLANCHET, M. R. Mutant Mice and Animal Models of Airway Allergic Disease. In: WALSH, G. M. **Eosinophils: Methods and Protocols**. 2 ed. New York: Humana, 2021. v. 2241, cap. 6, p. 59-74.

CHEN, M. C.; TAI, J. W.; WU, C. J. Induction of Airway Hypersensitivity to Ovalbumin and Dust Mite Allergens as Mouse Models of Allergic Asthma. In: NAGAMOTO-COMBS, K. **Animal Models of Allergic Disease: Methods and Protocols**. New York: Humana, 2021. v. 2223, cap. 8, p. 101-114.

KALIDHINDI, R. S. R.; AMBHORE, N. S.; SATHISH, V. Cellular and Biochemical Analysis of Bronchoalveolar Lavage Fluid from Murine Lungs. In: NAGAMOTO-COMBS, K. **Animal Models of Allergic Disease: Methods and Protocols**. New York: Humana, 2021. v. 2223, cap. 15, p. 201-216.

MATTOS, M. S. et al. CXCR1 and CXCR2 Inhibition by Ladarixin Improves Neutrophil-Dependent Airway Inflammation in Mice. **Frontiers in Immunology**, v. 11, n. 566953, 2020.

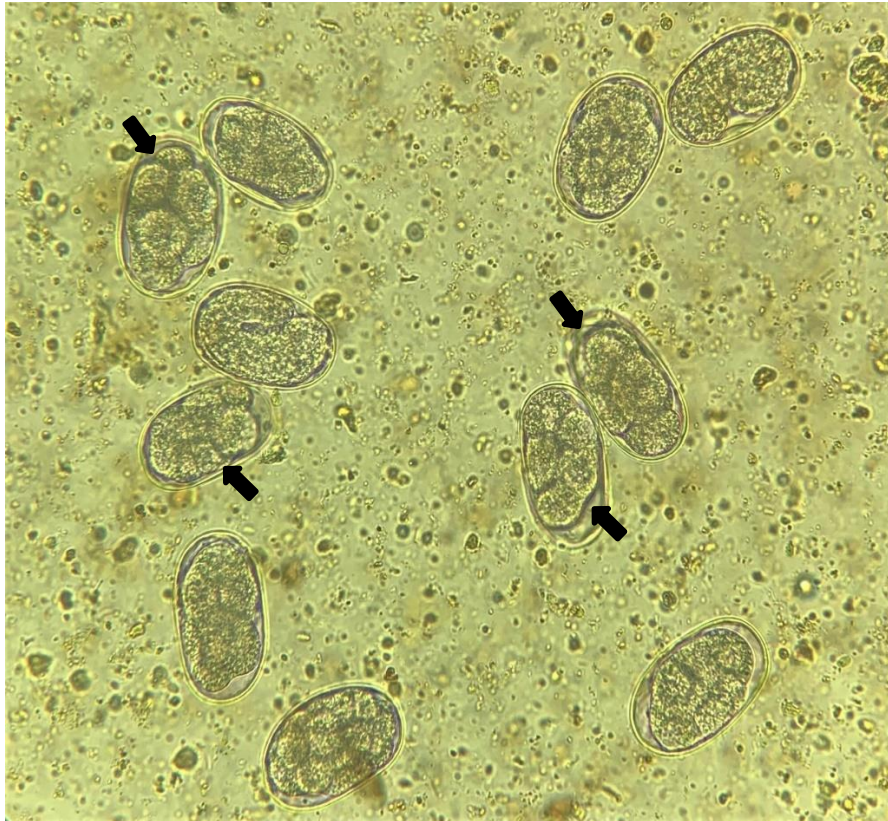
Financiamento: CNPq, CAPES, FAPEMIG.

†Resumo premiado como Melhor Resumo Fotográfico do V Encontro Nacional de Patologia Clínica Veterinária – ENPCV 2021.

ENPCV 2021 – RESUMO FOTOGRÁFICO – 020
***Ancylostoma* spp. EM COPROPARASITOLÓGICO DE FEZES EM CÃO**

Jônathan David Ribas Chagas^{1*}, Isaac Leandro Lira Pinto¹, Joana Garcia Paz Miranda²; Bruna de Azevedo Baêta³; Cristiane Divan Baldani¹; Carlos Henrique Machado¹.

¹Laboratório de Patologia Clínica Veterinária, Departamento de Medicina Veterinária, Universidade Federal Rural do Rio de Janeiro (UFRRJ); ²Laboratório Clínico Veterinário (LABOCANI), Paracambi, RJ; ³Laboratório de Cultivo de Células e Hemoparasitos, Departamento de Parasitologia Animal, Universidade Federal Rural do Rio de Janeiro (UFRRJ), Seropédica, RJ. *jonatachagas@hotmail.com.



Fotomicroscopia 400X de exame coproparasitológico de cão, macho, yorkshire, com aproximadamente 6 meses, apresentando ovos sugestivos de *Ancylostoma* spp. Observa-se ovos com parede fina, lisa, incolor, clara, elipsoidal com embrião na fase de desenvolvimento de mórula (setas pretas). A partir das fezes frescas, foi empregada a técnica de flutuação simples em solução saturada de sacarose (Willis). *Ancylostoma* é um dos gêneros patologicamente mais importantes de nematóides hematófagos, além de seu estágio parasitário ocorrer em mamíferos, incluindo humanos, causando a larva migrans cutânea, conhecida popularmente como “bicho geográfico”. Ao defecar no solo, o cão infectado libera milhões de ovos que, em condições ambientais favoráveis como umidade e temperatura, podem eclodir e evoluir para a larva de terceiro estágio (L3), que é a forma infectante. No homem, essa larva (L3) é o agente etiológico da larva migrans cutânea, no entanto, não completam seu ciclo por não estarem em um hospedeiro preferencial, abrindo apenas ductos entre a epiderme e a derme, até serem eliminadas pelo sistema imune do indivíduo, ou por tratamento. A detecção de parasitas e sua presença em locais públicos em amostras de fezes de cães e gatos que convivem com humanos é fundamental para esclarecer a epidemiologia de muitas doenças que podem ser transmitidas ao homem, sendo um grave problema de saúde pública.

Palavras-chaves: nematódeos, saúde pública, zoonose.

Detalhes técnicos: Iphone XR, Microscopia óptica - L3000B, Objetiva - 40x, sem coloração.

Área: Parasitologia.

DE ALENCAR, F. A.; DE QUEIROZ, L. N.; DA SILVA UCHÔA, S. K.; DE MOURA, H. L. Enteroparasitas zoonóticos do gênero *Ancylostoma* spp. e *Toxocara* sp. em fezes de cães coletadas em locais públicos do 1 distrito da cidade de Rio Branco-AC. **Scientia Naturalis**, v. 2, no. 1, 2020.

DE LIMA, F. S.; DA SILVA, T.; DE CARVALHO, A. C. F.; DIAS, P. M.; RAMOS, C. D.; & BATISTA, L. C. D. S. O. Contaminação ambiental por ovos de *Ancylostoma* spp. e *Toxocara* spp. em áreas de seis praças públicas do município de Valença, Estado do Rio de Janeiro. **Acta Biomedica Brasiliensia**, v. 8, no. 1, p. 35-42, 2017.

EVARISTO, T. A. et al. Frequência de *Ancylostoma* spp. em amostras fecais ambientais nas praças públicas de Pedro Osório, RS. **Pubvet**, no13, p. 152, 2019.

GEORGI, J. R.; BOWMAN, D. D. **Georgis Parasitologia veterinária**. 9. ed. Rio de Janeiro: Saunders Elsevier, 2010. xiii, 432 p.

MORAES, P. V. S.; DE CARVALHO, V. M.; LOBO, N.; JUNIOR, A.; DA COSTA MURTA, J. L. Incidência de *Ancylostoma* sp e *Toxocara* sp em cães recolhidos pelo centro de zoonoses. **Ciência Animal**, 31-34, 2018.

ENPCV 2021 – RESUMO CONVENCIONAL – 021**EFEITO DA ANESTESIA SOBRE AS CAPACIDADES ANTIOXIDANTES DE GATAS SAUDÁVEIS SUBMETIDAS À CASTRAÇÃO ELETIVA.**

Tainara de Oliveira Martins^{1*}, Susana Eduardo Vieira¹, Mariana Orlandini Mendonça¹, Beatriz Perez Floriano¹, Paula Lima de Oliveira², Breno Fernando Martins de Almeida^{1,2}.

¹Centro Universitário das Faculdades Integradas de Ourinhos- (Unifio), Ourinhos/SP. ²Faculdade de Medicina Veterinária de Araçatuba (FMVA), Unesp, Araçatuba/SP. *tainaramartins_@hotmail.com.

O estresse oxidativo é o desequilíbrio entre agentes oxidantes e antioxidantes no organismo, o que, durante o procedimento anestésico, pode estar relacionado ao protocolo anestésico e também ao tempo e procedimento cirúrgico. O presente trabalho teve como objetivo avaliar o efeito da anestesia sobre as capacidades antioxidantes de gatas saudáveis submetidas a castração eletiva, testando a hipótese de que a capacidade antioxidante total (CAT) é dependente do momento do protocolo anestésico. Foram selecionadas onze gatas hípidas, de 1 a 6 anos e sem alterações nos exames clínico e laboratoriais. Receberam como medicação pré-anestésica (MPA) cetamina (10 mg/kg), xilazina (0,5 mg/kg) e morfina (0,2 mg/kg) via intramuscular, a anestesia geral foi induzida com *bolus* intravenoso de propofol (1-3 mg/kg, IND), seguida de anestesia peridural com lidocaína sem vasoconstritor e morfina (0,1 mg/kg) e a manutenção anestésica foi realizada com propofol (0,4 a 0,8 mg/kg/min) em infusão contínua. As amostras sanguíneas foram colhidas da veia jugular no momento antes da sedação (M0), 15 minutos após a MPA (M1), imediatamente após a IND (M2) e aos 60 minutos de infusão contínua de propofol (M3). A CAT sérica foi realizada em fotocolorímetro pela redução do cátion ABTS sozinho (CAT-ABTS) ou associado à peroxidase (CAT-ABTS+HRP), redução férrica (CAT-FRAP) e cúprica (CAT-CUPRAC). Após análise de normalidade, as diferenças entre os momentos foram verificadas pelos testes de ANOVA com medidas repetidas e pós-teste de Tukey ou Friedman com pós-teste de Dunn, sendo significativas quando $p < 0,05$. Houve redução da CAT-ABTS e CAT-ABTS+HRP em M1 e M2 e o aumento da CAT-FRAP e CAT-CUPRAC em M3 em relação a M0. Conclui-se que o procedimento anestésico induz estresse oxidativo, inicialmente reduzindo a CAT com posterior aumento, dependendo do método de análise.

Palavras-chave: protocolo anestésico, antioxidantes, estresse oxidativo.

Área: Bioquímica.

BENZIE, I.F.F.; STRAIN, J.J. The Ferric Reducing Ability of Plasma (FRAP) as a Measure of “Antioxidant Power”: The FRAP Assay. *Analytical Biochemistry*, v.239, p.70–76, 1996.

EREL, O. A new automated colorimetric method for measuring total oxidant status. *Clinical Biochemistry*, v.38, p. 1103–1111, 2005.

HUNTER, M.I.; NLEMADIM, B.C.; DAVIDSON, D.L. Lipid peroxidation products and antioxidant proteins in plasma and cerebrospinal fluid from multiple sclerosis patients. *Neurochemical Research*, v.10, p.1645–1652, 1985.

RUBIO, C.P.; TVARIJONAVICIUTE, A.; MARTINEZ-SUBIELA, S.; HERNÁNDEZ-RUIZ, J.; CERÓN, J.J. Validation of an automated assay for the measurement of cupric reducing antioxidant capacity in serum of dogs. *BMC Veterinary Research*, v.12, p.137, 2016.

ENPCV 2021 – RESUMO CONVENCIONAL – 023
EFEITO DE COLHEITAS SERIADAS SOBRE A COMPOSIÇÃO DO LÍQUIDO CEFALORRAQUIDIANO DE EQUINOS SADIOS

Giovanna Valverde Magalhães Barbosa^{1*}, Regina Kiomi Takahira¹, Roberta Martins Basso¹, Danilo Giorgi Abranches de Andrade¹, Alexandre Secorun Borges¹.

¹FMVZ - Unesp Botucatu. * giovanna.valverde@unesp.br.

O líquido cefalorraquidiano (LCR) possui valor diagnóstico para enfermidades neurológicas, dependendo da extensão e etiologia da lesão. A análise do LCR inclui o exame físico-químico, com dosagem de proteína total e a análise citológica. A avaliação em diferentes momentos é importante para monitorar o quadro clínico e avaliar a eficácia do tratamento escolhido. No entanto, não há, na literatura compilada, relatos sobre o efeito de coletas seriadas em equinos sobre a composição do LCR. Por esse motivo, o presente trabalho teve como objetivo verificar se coletas consecutivas de LCR em equinos saudáveis, com intervalo de 7 dias, alteram as variáveis físico-químicas e citológicas, utilizando a técnica de punção guiada por ultrassom. Para isso, foram selecionados 12 equinos hípidos, sendo 6 fêmeas e 6 machos, de raças mistas. Foram realizadas cinco coletas de LCR de cada animal, em diferentes momentos (D0, D14, D21, D28 e D35), sendo que o intervalo entre eles foi de 7 dias, exceto entre os momentos D0 e D14, em que o intervalo foi de 14 dias. A coleta foi feita no espaço intervertebral entre C1 e C2, guiada por ultrassom. Para análise do LCR, foi realizada a dosagem da concentração total de proteína, usando o método vermelho de pirogalol, e a contagem total de eritrócitos e células nucleadas – com o auxílio de um hemocítmetro. Clinicamente, não houve sinais de inflamação local após as punções cervicais. Por outro lado, dois animais no momento D0, um no momento D21 e dois no momento D35 movimentaram cabeça e pescoço, o que contribuiu para valores altos na contagem de eritrócitos, mas sem contaminação visível por sangue. Por fim, a contagem de células nucleadas e eritrócitos, bem como a concentração de proteína total, nos momentos D14, D21, D28 e D35 não demonstrou diferença estatística quando comparados com o momento D0 – estando dentro do intervalo de referência para a espécie. Conclui-se, portanto, que a coleta seriada de LCR com intervalo de 7 dias em equinos não causa alterações nas variáveis físico-químicas e citológicas quando realizada pelos métodos descritos no presente trabalho.

O uso de animais para o projeto foi aprovado pelo Conselho de Ética, protocolo CEUA 0092/2020.

Palavras-chave: Liquor, punção cervical, equinos, diagnóstico

Área: Análise de líquidos.

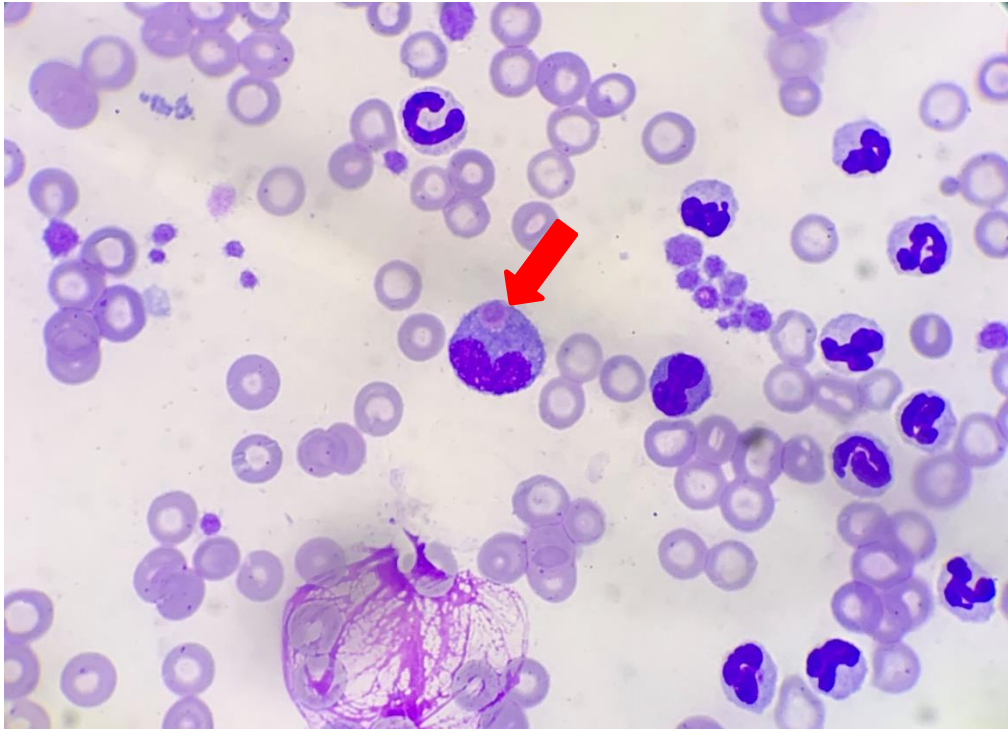
CHIDLOW, H. et al. Comparison of 2 collection methods for cerebrospinal fluid analysis from standing, sedate adult horses. **Journal of Veterinary Internal Medicine**. v.34, n.2, p.972-978, 2020.

CUNHA, P.H.J et al. Parâmetros citológicos e bioquímicos do líquido cefalorraquidiano coletado de bovinos sadios em dois momentos, com intervalo de 96 horas. **Arquivo Brasileiro de Medicina Veterinária e Zootecnia**, v.69, n.6, p.1393-1397, 2017.

ENPCV 2021 – RESUMO FOTOGRÁFICO – 025
INCLUSÕES INTRACITOPASMÁTICAS SUGESTIVAS DE *E. canis* EM CAPA LEUCOCITÁRIA DE CÃO

Marcella Prates Ricci^{1*}, Larissa Yurika Tanabe¹, Lilian Freire Lima Carneiro¹, Julyanna Demczuk Thomas¹, Marilene Machado Silva¹.

¹Hospital Veterinário da Universidade Federal do Paraná, Palotina, PR. *rpmcella6661@gmail.com.



Fotomicrografia de capa leucocitária corada com Panótico Rápido® apresentando inclusão intracitoplasmática sugestiva de *E. canis* (seta vermelha) em monócito de cão, fêmea, 5 anos, da raça Labrador. Animal foi atendido no Hospital Veterinário da Universidade Federal do Paraná, setor Palotina, com a queixa de claudicação de membros pélvicos que evoluiu de forma aguda para paresia dos quatro membros. No hemograma evidenciou-se anemia (2,64 milhões eritrócitos/uL) e trombocitopenia (14.000/uL) acentuadas, sem alterações no leucograma. No exame bioquímico observou-se alterações em colesterol (555 mg/dL) e triglicerídeos (834 mg/dL), ambos parâmetros acentuadamente elevados e mensurações de fosfatase alcalina (208 U/L) e proteínas totais (8,31 g/dL) levemente aumentadas. Foi realizado um teste imunocromatográfico rápido para detecção de *Ehrlichia sp.*, o qual foi positivo. Após a instituição do tratamento (para erliquiose) a paciente apresentou melhora do quadro clínico, com normalização dos valores de eritrócitos e plaquetas. A infecção por *Ehrlichia canis* representa uma das hemoparasitoses mais comuns em cães, sendo os achados clínicos e laboratoriais inespecíficos que podem variar de acordo com a fase da doença, sendo então a trombocitopenia e anemia os sinais hematológicos mais comumente encontrados no hemograma durante a fase aguda da doença, podendo ocorrer por consumo, diminuição de meia vida ou sequestro destas células. Manifestações clínicas como apatia, anorexia, perda de peso e manifestações músculo-esqueléticas também podem ser observadas durante essa fase. O diagnóstico da erliquiose pode ser feito através da identificação dos corpúsculos de inclusão ou mórulas de *E. canis* em leucócitos no esfregaço sanguíneo, bem como pela detecção de anticorpos específicos ou pelo PCR, sendo as técnicas moleculares as mais precisas e passíveis de detecção em animais assintomáticos ou com manifestações clínicas inespecíficas da doença. Assim, a interpretação dos exames de animais suspeitos deve ser feita de maneira completa, sendo feito então o diagnóstico

molecular, sorológico e hematológico quando possível, com acompanhamento periódico destes pacientes.

Palavras-chave: Hematologia, *Ehrlichia sp.*, Hemoparasitose.

Detalhes técnicos: Microscopia óptica Nikon E-200, objetiva 1000x (imersão em óleo), coloração com Panótico Rápido®, foto tirada por smartphone iPhone XR.

Área: Hematologia.

HOLANDA, L. C. et al. Achados hematológicos em sangue e medula óssea de cães naturalmente infectados por *Ehrlichia spp.* e *Anaplasma spp.*, *Ciência Animal Brasileira*. Goiânia, v. 20, 1-12, 2019.

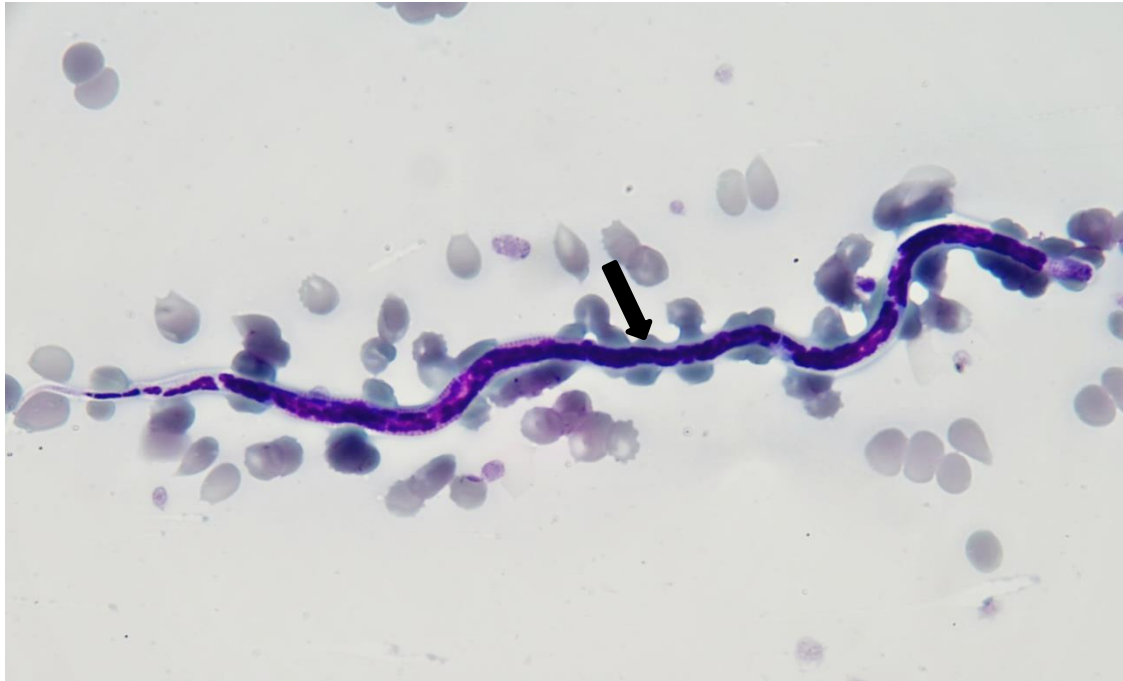ROCHA, M. J. et al. Diagnóstico molecular de *Ehrlichia canis* em cães com alterações clínicas, hematológicas e bioquímicas, no município de Ilhéus, Bahia. *Revista Brasileira de Medicina Veterinária*, v. 38 (4), 345-352, 2016.

LIMA, R. E. et al. Aspectos clínicos e laboratoriais em cães naturalmente infectados por *Ehrlichia canis*. *Brazilian Journal of Animal and Environmental Research*, Curitiba, v. 4, n. 3, p. 3471-3484, 2021.

**ENPCV 2021 – RESUMO FOTOGRÁFICO – 026
MICROFILÁRIA EM ESFREGAÇO SANGUÍNEO DE CÃO**

Geovanna Santos Gonçalves^{1*}, Guilherme Bim Dias¹, Ana Paula Lopes Monteiro¹, Regina Kiomi Takahira¹.

¹Universidade Estadual Paulista Júlio Mesquita Filho – Câmpus de Botucatu/SP. *gs.goncalves@unesp.br.



Presença de microfilária em esfregaço sanguíneo em paciente canino, macho, sem raça definida (SRD), de aproximadamente quatro anos, que reside em área próxima a rios, apresentando ataxia e emagrecimento progressivo há 15 dias. Foram solicitados exames complementares como hemograma, prova de aglutinação em salina e bioquímica renal/hepática. Nos exames bioquímicos foram observadas hiperproteinemia por hiperglobulinemia, sendo os demais parâmetros dentro das referências instituídas para a espécie. Foi realizado esfregaço sanguíneo, corado em panótico rápido e observado em microscopia óptica em objetiva de imersão, no qual foram detectadas estruturas compatíveis com microfilárias (seta). Também foram visualizadas microfilárias ao realizar a técnica de aglutinação em salina, evidenciando a parasitemia do paciente e, por conseguinte iniciada a conduta terapêutica com doxiciclina 20mg/kg SID por 30 dias. Em cães, a microfilaremia pode ser atribuída a diferentes espécies de filarídeos, sendo os mais frequentes *Dirofilaria immitis*, *Dirofilaria repens* e *Acanthocheilonema recontidium*. Os animais acometidos por *A. recontidium* comumente desenvolvem lesões cutâneas, enquanto *D. repens* não costuma ter apresentação clínica e *D. immitis* causa um quadro mais grave acometendo o sistema cardiovascular, sendo este o principal agente em cães. A detecção de microfilárias em esfregaço sanguíneo é na maioria das vezes um achado acidental, o que reforça a importância da realização do hemograma e avaliação da lâmina em microscópio.

Palavras-chaves: Hematologia, filarídeos, canino.

Detalhes técnicos: Microscopia óptica, OLYMPUS BX60, 1000x (Imersão em óleo), Coloração: Panótico Rápido.

Área: Hematologia.

BEZERRA, L. S. et al. Epidemiological, hematological and biochemical profile in dogs with *Dirofilaria sp.* in Ceara. **Research, Society and Development**, [S. l.], v. 10, n. 8, p. e23010817252, 2021.

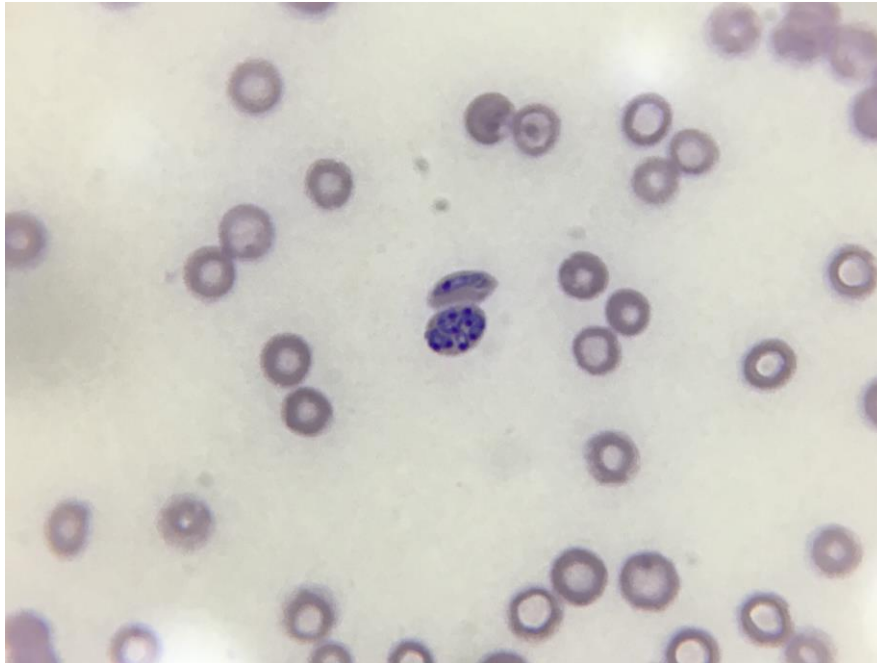
TRANCOSO, T. A. L. **Comparação de técnicas para o diagnóstico de filarioses caninas**. Dissertação (Mestrado em Microbiologia e Parasitologia: Área de Concentração em Parasitologia) – Universidade Federal Fluminense, Niterói, 2017.

NASCIMENTO, L. D. S. et al. Ocorrência de microfilaremia em cães (*Canis familiaris*) em municípios do Rio de Janeiro. **PUBVET** v.15, n.06, a836, p.181, 2021.

ENPCV 2021 – RESUMO FOTOGRÁFICO – 027
***Babesia canis* EM ESFREGAÇO SANGUÍNEO DE CÃO**

Armele Karina da Silva Rodrigues^{1*}, Leticia Maria da Silva².

¹Médica Veterinária Autônoma - Recife, ²Graduanda do curso de Medicina Veterinária, Unibra – Recife.
*armelerodrigues@hotmail.com.



Esfregaço sanguíneo mostrando merozoítos de *Babesia canis* intraeritrocitários em um paciente canino, macho, 2 anos de idade, sem raça definida (SRD), com acesso a rua. Foi atendido na clínica com a queixa principal de apatia e anorexia e durante o exame físico foi observado mucosas hipocoradas e presença de carrapatos. Foram solicitados exames complementares como hemograma e bioquímica sérica. Na análise do hemograma observou-se anemia normocítica e normocrômica, discreta leucopenia, linfopenia e trombocitopenia intensa, além da presença de vários merozoítos de *Babesia canis* intraeritrocitários, os mesozóitos são estruturas azuis-claras, piriformes com corpúsculos internos de cor violeta que se multiplicam em eritrócitos jovens. É fácil reconhecer esse parasita intracelular embora em alguns casos poucas células apresentem os microorganismos. A transmissão se dá por carrapatos ixodídeos, que funcionam como vetores mecânicos ocorrendo, principalmente, nas regiões tropicais e subtropicais. O tratamento indicado para o paciente foi a aplicação de 2 doses de dipropionato de imidocarb com intervalo de 14 dias, administração de doxiciclina 50 mg, duas vezes ao dia com intervalo de 12/12 horas durante 28 dias, complexo vitamínico Hemolitan Gold® 0,5 ml, uma vez ao dia durante 15 dias. O paciente se mostrou responsivo com a remissão dos sinais clínicos e boa recuperação.

Palavras chaves: merozoítos, eritrócitos, canino.

Detalhes técnicos: Microscopia óptica, Opton, 1000x (Imersão em óleo), Coloração: Panótico Rápido.

Area: Hematologia

PEREIRA, M. A., DE SOUZA, K. S. S., GONÇALVES, S. F., DE MORAIS OLIVEIRA, Y. C., ALVES, R. O. D., & ANTUNES, F. P. Babesiose canina: relato de caso. **Caderno de Ciências Agrárias**, v. 10, n. 3, p. 43-47, 2018.

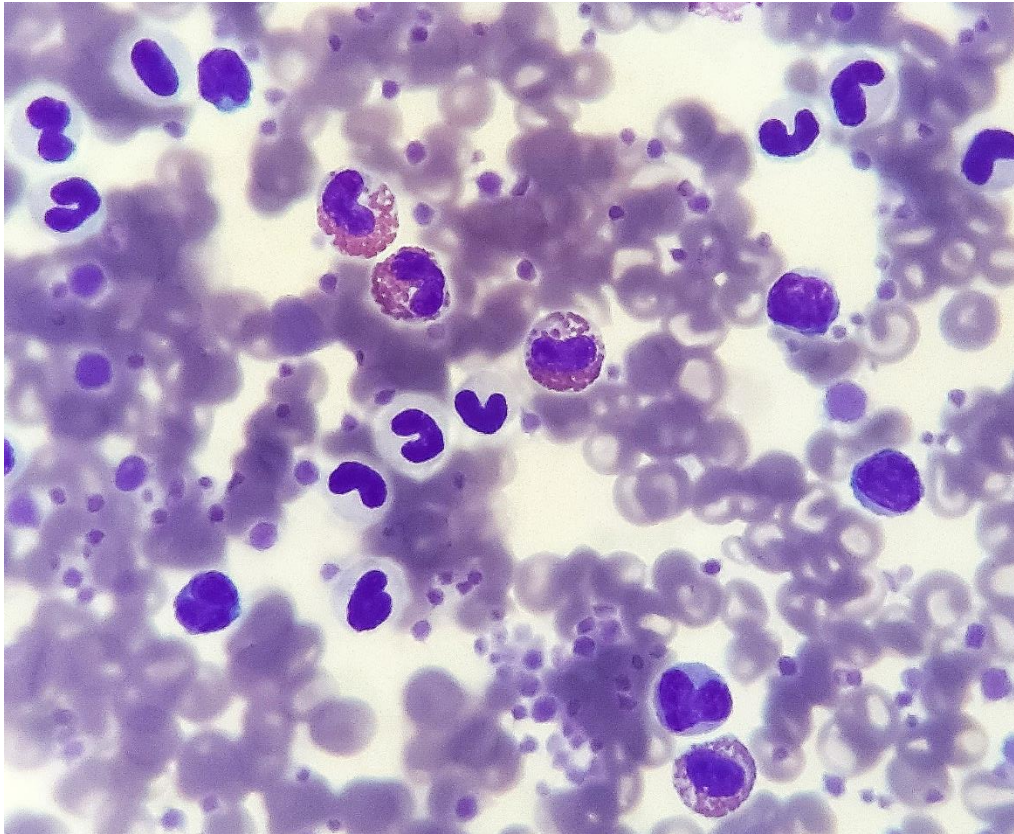
KOTAKI, I. G. D., ROSA, P. R. B. Considerações sobre babesiose canina: revisão de literatura. **Doenças Parasitárias**, v. 2, n. 3, p. 8, 2020.

VIEIRA, E. M. et al. Babesiose canina: aspectos hematológicos e comparação de métodos de diagnóstico. **Revista Unimontes Científica**, v. 23, n. 1, p. 1-16, 2021.

**ENPCV 2021 – RESUMO FOTOGRÁFICO – 028
ANOMALIA DE PELGER-HUËT EM CÃO**

Janaína Dalyana Dal Bosco^{1*}, Lorena Rodrigues Ramos Peres¹, Crisan Smaniotto¹.

¹Laboratório de Patologia Clínica Veterinária, Departamento de Medicina Veterinária, Universidade Estadual de Maringá (UEM), campus regional Umuarama – Paraná. *dalboscojanaina@gmail.com.



Avaliação de capa leucocitária de paciente canino, fêmea, da raça Pastor Australiano, aproximadamente 10 anos e com anomalia de Pelger-Huët. O exame foi realizado como triagem para pesquisa de hemoparasitoses, além disso solicitaram-se hemograma e bioquímica hepática e renal. Em nenhum dos exames realizados foi evidenciada qualquer alteração, encontrando todos os parâmetros dentro dos valores de referência para a idade e espécie. A técnica foi realizada por meio da confecção de um capilar de vidro, que após centrifugação foi fragmentado na região entre concentrado eritrocitário e plasma, espaço esse onde ocorre a sedimentação da série branca e plaquetas. O material foi depositado em lâmina e distribuído em monocamada pela técnica de *squash* e posteriormente corado. O estado de saúde do animal foi confirmado anteriormente por mielograma. A anomalia de Pelger-Huët é caracterizada pela hiposegmentação de granulócitos, e apesar da forma nuclear imatura as células possuem padrão cromatínico maduro e grosseiro, com funcionalidade normal. É uma doença hereditária autossômica dominante e de ocorrência pouco frequente. É imprescindível o reconhecimento dessa anomalia evitando falhas e diagnósticos errôneos e falsas interpretações sobre a resposta inflamatória de pacientes sadios.

Palavras-chaves: Hematologia, citomorfologia, capa leucocitária.

Detalhes técnicos: Microscopia óptica, Nikon E-200, 1000x (Imersão em óleo), Coloração: Panótico Rápido.

Área: Hematologia.

GOULART, J. C., MARCUSSO, P. F., PEREIRA JÚNIOR, O. C. M.; CONTI, J. B. Forma heterozigota da anomalia de Pelger-Huët em cão. **Acta Scientiae Veterinariae**, v. 46, n. 1, p. 311, 2018.

SILVA, A. L. M. O. M., COSTA, A. P. R. Principais alterações qualitativas e distúrbios benignos dos neutrófilos: uma revisão de literatura. **Ciências Biológicas e de Saúde Unit**, v. 4, n. 3, p. 34 – 51, 2020.

WEISER, G. Interpretação da resposta Leucocitária na Doença. In: THRALL, M. A. et al. **Hematologia e bioquímica clínica veterinária**, 2 ed., Rio de Janeiro: Guanabara Koogan, p. 111, 2020.

ENPCV 2021 – RESUMO CONVENCIONAL – 029
ANÁLISE COMPARATIVA ENTRE GLICOSÍMETROS PORTÁTEIS E MÉTODO LABORATORIAL PARA DOSAGEM DE GLICEMIA EM BOVINOS

Aline Amaral de Moraes¹, Pricilla Pozzatti^{1*}, Carlos Eduardo Nogueira Martins¹.

¹Instituto Federal Catarinense Campus Araquari, Araquari/SC. *pricilla.pozzatti@ifc.edu.br.

A glicose é considerada uma importante fonte de energia para as células, crescimento fetal e produção de leite em ruminantes. Algumas doenças podem ser diagnosticadas pelas alterações dos níveis glicêmicos, que atualmente podem ser mensurados por dois métodos: o método laboratorial e o método utilizando glicosímetros portáteis. Portanto, o objetivo desse estudo foi realizar uma análise comparativa da glicose, medida com um glicosímetro portátil de uso humano e outro de uso veterinário, com o método laboratorial, considerado padrão ouro, para avaliar se os equipamentos portáteis podem ser precisos na mensuração glicêmica a campo, em bovinos. Por meio do protocolo 336/2020 do CEUA (Comitê de Ética e Uso de Animais), através veia coccígea foi realizada a coleta sanguínea, independente da raça, sexo, idade e categoria de 17 bovinos e as amostras foram acondicionadas em tubo com fluoreto de sódio para a análise laboratorial enzimático colorimétrico, e para a aferição da concentração de glicose nos glicosímetros portáteis, foi utilizado 1 gota de sangue. A avaliação da normalidade dos resultados foi realizada por meio do teste de Shapiro-Wilk e análise de variância, e a comparação das médias, foi realizado pelo teste de Tukey. As análises estatísticas foram realizadas no programa R e o nível de significância adotado foi de 5%. Os dados apresentaram distribuição normal pelo teste de Shapiro-Wilk ($P = 0,128$) e na análise comparativa fornecida pelo teste de Tukey ($P < 0,05$) foram observadas diferenças significativas entre os métodos. Portanto, o glicosímetro humano e o glicosímetro veterinário não podem ser utilizados para a medição da dosagem glicêmica em bovinos, sendo assim, aconselhável fazer somente o uso do método padrão ouro para a mensuração da glicose nessa espécie.

Palavras-chave: glicose, metabolismo, método enzimático colorimétrico, ruminantes

Área: Bioquímica.

Buzzi M. S. (2013). Análise comparativa dos níveis de glicose pelo método glicosímetro portátil e pelo método enzimático para a dosagem da glicemia em vertebrados. *9o Seminário de Iniciação Científica da UFT*, v. 5, 2013.

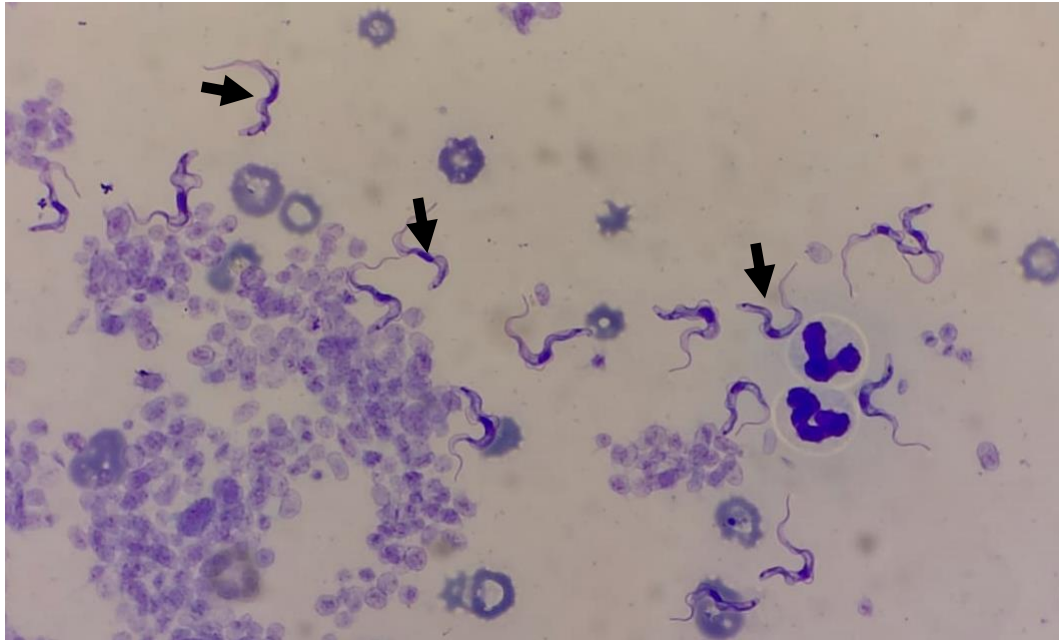
Duffield, T. F. & Leblanc, S. J. (2009). Interpretation of serum metabolic parameters around the transition period. *Southwest Nutrition and Management Conference*, p. 106-114.

Stämpfli, H. & Oliver-Espinosa, O. (2014). Clinical chemistry tests. In: *Large Animal Internal Medicine*, 5th ed. (Smith, P.B. eds.), Elsevier, Amsterdam, 350–373.

ENPCV 2021 – RESUMO FOTOGRÁFICO – 030
IDENTIFICAÇÃO DE TRYPANOSOMA EM SANGUE DE CÃO

Lilian Freire Lima Carneiro^{1*}, Larissa Yurika Tanabe¹, Marcella Prates Ricci¹, Bárbara Weiss Stadler¹,
Marilene Machado Silva¹.

¹Hospital Veterinário da Universidade Federal do Paraná, Palotina, PR. *lilianfreirelima@gmail.com.



Fotomicrografia de capa leucocitária de um cão, macho, 3 anos, SRD, em aumento de 100x, corado por Panótico Rápido®, evidenciando estruturas sugestivas de tripomastigotas de *Trypanosoma* spp. (Seta preta). O animal deu entrada no Hospital Veterinário da UFPR- setor Palotina, apresentando apatia, linfadenomegalia, febre, caquexia e edema nos membros. O hemograma apresentou anemia normocítica normocrômica (Ht: 26; Hb: 7,9; Hm: 3,38) e linfopenia (581/uL). A bioquímica sérica evidenciou hiperproteinemia (9,55 g/dL) e hipoalbuminemia (1,6 mg/dL). A tripanossomíase, é uma zoonose causada por um protozoário flagelado, o *Trypanosoma*, que acomete bovino, equinos, suínos, cães e outras espécies. Os protozoários são estruturas pertencentes a família Trypanosomatidae e gênero *Trypanosoma*, podem ser divididos em duas seções a Salivaria e a Stercoraria, variando de acordo com a forma de transmissão. Seu desenvolvimento no hospedeiro tem início pela introdução de metatripanosomas pelo inseto hospedeiro, pela contaminação de mucosas do hospedeiro mamífero, ou ainda, durante o repasto sanguíneo. O protozoário pode se apresentar na forma amastigota, onde se apresenta intracelular, tripomastigota, extracelular, ou seja, disperso na corrente sanguínea e epimastigota, onde vai ser encontrado no trato digestivo do vetor. As manifestações clínicas geralmente são inespecíficas, onde o paciente pode apresentar, febre intermitente, linfadenopatia, vômito, diarreia, edema subcutâneo, anemia progressiva e raramente, miocardite. O diagnóstico definitivo deve ser feito através dos sinais clínicos e demonstração do parasita em lâmina, a classificação do parasita deve ser feita através de PCR.

Palavras-chave: Trypanossomíase, canino, tripomastigotas.

Detalhes técnicos: Microscopia óptica Olympus CX23, objetiva 1000x (imersão em óleo), coloração feita por Panótico Rápido®.

Área: Hematologia.

RODRIGUES, R. et. al. Aspectos epidemiológicos, patológicos e clínicos da tripanossomíase “Mal do coito”. **PUBVET**. v.10, n.4, p.321-326, Abr., 2016.

TEZUKA, D. Triagem de compostos anti-chagásicos com o *Trypanosoma cruzi* e leishmanicidas com as espécies *Leishmania amazonenses* e *Leishmania chagasi*. Dissertação (Mestrado em ciências) – Universidade de São Paulo. São Carlos, 2015.

SANTANA, V. Caracterização clínica e laboratorial de cães naturalmente infectados com *Trypanosoma cruzi* no semiárido nordestino. **Pesquisa Veterinária Brasileira**. v. 6, n32, p.536-541, jun., 2012.

**ENPCV 2021 – RESUMO CONVENCIONAL – 031
ALTERAÇÕES NO ERITROGRAMA DE CÃES DE ABRIGO**

Kamila Líbano de Souza^{1*}, Karine Cristine Almeida¹, Marcela Calciolari Branquinho², Marina Szychta², Lucas Ferreira Furlan², Margarete Kimie Falbo¹.

¹Programa de Pós-graduação em Ciências Veterinárias - (UNICENTRO), Guarapuava/PR. ²Curso graduação em Medicina Veterinária - (UNICENTRO), Guarapuava/PR. *kmyla_libano@hotmail.com.

No Brasil, assim como em outros países como Itália, Alemanha e Grécia, não é permitido a eutanásia de cães, pelo simples fato deles não possuem tutores. Porém, a falta de políticas públicas para o controle populacional humanitário de cães e gatos, tem acarretado num grande número de animais abandonados, e que associado a baixa taxa de adoção tem resultado na superlotação dos abrigos com baixo nível de saúde e bem-estar-animal. Desta forma, o objetivo deste trabalho, foi avaliar a saúde de 297 cães resgatados da rua e mantidos em um canil municipal e em 16 abrigos independentes, por meio das alterações no eritrograma, com protocolo aprovado pelo comitê de ética número 026/2020. Foram colhidos 2 mL de sangue por venopunção cefálica e acondicionados em tubos com anticoagulante EDTA (ácido etilenodiaminotetracético). Os eritrogramas foram processados no mesmo dia da colheita, no analisador hematológico SDH-3 VET Labtest®. A análise qualitativa das hemácias foi realizada em microscopia óptica do esfregaço sanguíneo em objetiva de imersão. Foi observado anemia em 15,15% (45/297), com valor do hematócrito de 23 a 36,5%, hemoglobina 7,6 a 11,9 g.dL⁻¹ e hemácias 3,8 a 5,4 x 10⁶ mm³, destes 8,9% (4/45) apresentavam anemia regenerativa com microcitose e hipocromia, 31,1% (14/45) anemia arregenerativa, portanto sem alterações na morfologia e coloração das hemácias, e 60% (27/45) anemia regenerativa com anisocitose e policromasia e em quatro desses animais apresentaram eritroblastos. A policitemia foi observada em 3,36% (10/297) dos animais, ficando o hematócrito entre 56 e 61,9%. No plaquetograma os resultados observados foram trombocitopenia com valores entre 41.250 a 198.759 µL⁻¹, em 30/297, trombocitose em 31/297, e a associação de trombocitopenia e anemia foi observada em 3 cães. Com esses resultados concluímos que há o comprometimento da saúde de alguns animais, sabemos que a anemia possui várias causas, dentre elas as infecciosas e que a falta de um diagnóstico pode colocar em risco a saúde de outros animais, uma vez que a maioria dos abrigos visitados estavam superlotados.

Palavras-chave: cães de rua, anemia, trombocitopenia

Área: Hematologia

ARRUDA, E. C.; GARCIA, R. C. M.; OLIVEIRA, S. T. Bem-estar dos cães de abrigos municipais no estado do Paraná, Brasil, segundo o protocolo Shelter Quality. Arquivo Brasileiro de Medicina Veterinária e Zootecnia, v. 72, n. 2, p. 346-354, 2020.

BARNARD, S.; PEDERNEIRA, C.; CANDELORO, L.; FERRI, N.; VELARDE, A.; VILLA, P.D. Development of a new welfare assessment protocol for practical application in long-term dog shelters. Veterinary Record, v.178, p.18, 2016.

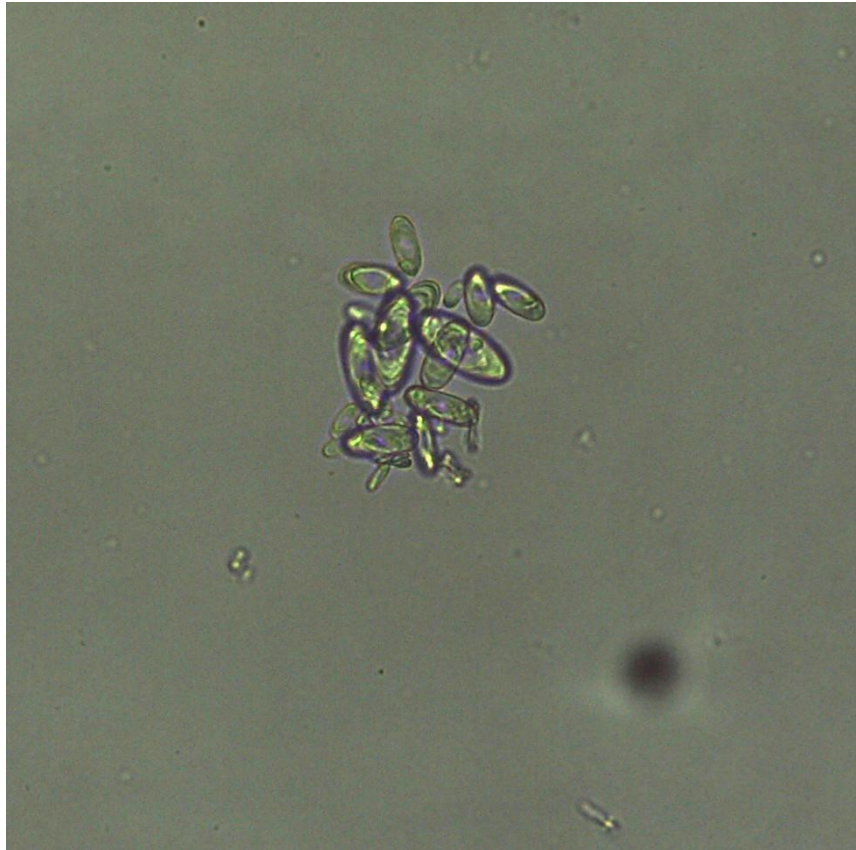CUGLOVICI, D. A.; AMARAL, P. I. S. Dog welfare using the Shelter Quality Protocol in long-term shelters in Minas Gerais State, Brazil. Journal of Veterinary Behavior, v. 45, p. 60-67, 2021.

WEISS, D. J.; WARDROP, K. J.; SCHALM, O. W. Schalm's Veterinary Hematology. 6. ed. Wiley Blackwell, 2010.

ENPCV 2021 – RESUMO FOTOGRÁFICO – 032
CRISTAIS DE OXALATO DE CÁLCIO MONOHIDRATADOS EM URINA DE CÃO

Rosane Vieira Batista^{1*}, Newton Mello de Andrade Filho¹, Tamires Machado Aquino¹, André Luiz de Almeida¹, Marthiellen Roosevelt de Lima Felix¹, Márcia de Souza Xavier¹.

¹Universidade Federal Fluminense – RJ. *email: rosane_vieira@id.uff.br.



Fotografia demonstrando sedimentoscopia urinária de canino, fêmea, 15 anos de idade, da raça Shih-tzu, com presença de cristais de oxalato de cálcio monohidratados. No exame físico, a urina apresentou densidade de 1046, coloração amarelada e aspecto límpido. O exame químico, realizado através da fita reagente, revelou discreta proteinúria, bilirrubinúria, sangue oculto e pH 6,0. Na sedimentoscopia urinária, em microscópio óptico, observou-se a presença de cristais de oxalato de cálcio monohidratados, raros cilindros granulados, 8-12 hemácias por campo, 2-4 leucócitos por campo e raras células vesicais. A formação desses cristais na urina está diretamente associada a fatores como ingestão inadequada de água e ingestão de alimentos ricos em oxalato (manteiga de amendoim, batata doce e alguns grãos), bem como intoxicações, como, por exemplo, a intoxicação por etilenoglicol. Estes cristais podem apresentar diferentes aparências, como em “cerca de piquete” ou em “estaca”, haltere ou ovoide. Quando observa-se a presença do urólito composto por oxalato de cálcio não há como dissolver, o tratamento para remoção das concreções é cirúrgico. Durante o atendimento clínico, a tutora revelou fornecer alimentação caseira a base de grãos, que podem estar associados à formação desses cristais na urina. A possibilidade de intoxicação por etilenoglicol foi descartada nesse caso devido ao histórico clínico, sendo orientado a tutora a realização do manejo dietético adequado para evitar a formação de cálculos.

Palavras-chave: sedimentoscopia, hiperoxalúria, cristalúria.

Detalhes técnicos: Microscopia óptica, LEICA ICC50 HD, 400X.

Área: Urinálise.

MANISSORN, Juthatip et al. Systematic evaluation for effects of urine pH on calcium oxalate crystallization, crystal-cell adhesion and internalization into renal tubular cells. **Scientific reports**, v. 7, n. 1, p. 1-11, 2017.

LEITE, Anna Clara et al. Dieta natural no tratamento de cão acometido com recorrentes urólitos de oxalato de cálcio: Relato de caso. **PUBVET**, v. 14, p. 157, 2020.

HESSE, Albrecht et al. Canine calcium oxalate urolithiasis: frequency of whewellite and weddellite stones from 1979 to 2015. **The Canadian Veterinary Journal**, v. 59, n. 12, p. 1305, 2018.

ENPCV 2021 – RESUMO CONVENCIONAL – 033
VIABILIDADE DO CONCENTRADO DE HEMÁCIAS DE CÃES ARMAZENADO EM BOLSAS COM SOLUÇÕES CONSERVANTES CPDA-1 OU CPD/SAG-M DURANTE 35 DIAS.

Maria Carolina Heredia Crespo¹, César Augusto Ambrosio Tercariol¹, Ana Paula Massae Nakage Canesin^{1,2*}.

¹Centro Universitário Barão de Mauá, Ribeirão Preto, SP. ²HEMOLABVET - Hemocentro Veterinário, Ribeirão Preto, SP. *apnkg@hotmail.com.

A qualidade dos hemocomponentes é primordial no hemocentro veterinário, sendo importante evitar lesões nos eritrócitos devido à estocagem. O objetivo deste estudo foi comparar a viabilidade dos concentrados de hemácias (CH) de oito cães armazenados em bolsas com soluções conservantes CPDA-1 e CPD/SAG-M durante 35 dias. A pesquisa foi aprovada pela Comitê de Ética em pesquisa animal (CEPan) sob o N^o 370/19-B.M. Para minimizar os fatores extrínsecos foi coletado sangue do mesmo doador sendo armazenado 250mL na bolsa CPDA-1 e 250mL na bolsa CPD/SAG-M, com volume proporcional de anticoagulante para evitar hemodiluição. Para as análises, 30mL do CH das bolsas de CPDA (G1) e CPD/SAG-M (G2) de cada doador foi inserido em novas bolsas armazenadas entre 1° a 6°C. A cada momento de avaliação retirou-se 2 mL de sangue dessas bolsas para as análises laboratoriais: taxa de hematócrito, taxa de hemólise e morfologia celular. Os momentos de avaliação foram: logo após a coleta (D0) e as próximas com intervalo de sete dias (D7, D14, D21 e D35). A estatística foi realizada através da análise de variância (ANOVA) e teste t-Student bicaudal pareado (p<0,05). Os valores médios e dp da taxa de hemólise do G1 foi 1,35±0,41 e G2 0,91±0,29. Ao avaliar os diferentes momentos de avaliação houve elevação estatisticamente significativa na hemólise do CPDA-1 no D0 em relação ao D21 e D35. Entretanto, não se verificou variação estatística do CPD/SAG-M no decorrer dos 35 dias. Os CHs de cães armazenados em bolsas com CPD/SAG-M revelaram menor taxa de hemólise e menos equinócito devido à glicose, que fornece nutrientes às hemácias e ao manitol que estabiliza as membranas das hemácias. Portanto, a solução conservante com aditivo CPD/SAG-M promove maior viabilidade ao CH no período de armazenamento de 35 dias, já que a hemólise reduz a preservação dos eritrócitos.

Palavras-chave: Lesões de armazenamento, taxa de hemólise, hemocomponente.

Área: Hematologia

COSTA JÚNIOR, J., VIANA, J. A., RIBEIRO FILHO, J. D., et al. Parâmetros bioquímicos e hemogasométricos do sangue total canino armazenado em bolsas plásticas contendo CPDA-1 e CPD/SAG-M. **Ciência Rural**, v. 38, n. 2. p.378-383, 2008.

FERREIRA R. R. F. et al. In vitro hemolysis of stored units of canine packed red blood cells. **Journal of Veterinary Emergency and Critical Care**, v.28 n. 6, p. 512-517, 2018.

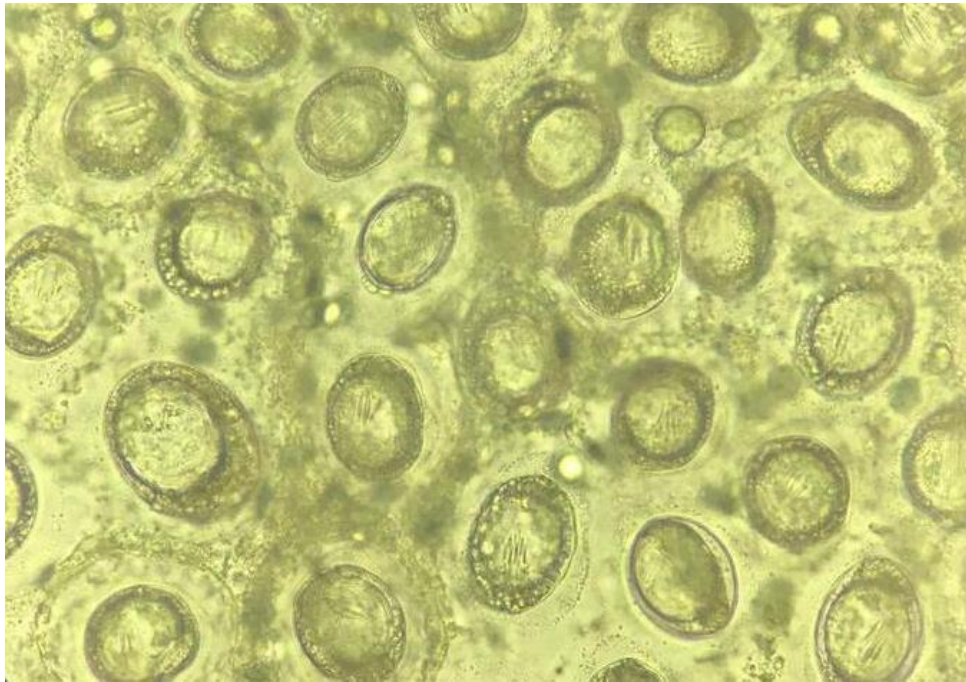
MARCHI, M. N. A.; MARTINS, R. R.; PERREIRA. P. M.; Controle de qualidade de bolsas de sangue total e concentrado de hemácias em cães. **Revista de Ciência Veterinária e Saúde Pública, Londrina**, v. 2, n. 2, p.131-141, 2015.

OBRADOR, R. et al. Red blood cell storage lesion. **Journal of Veterinary Emergency and Critical Care**, v.25, n.2, p.187-199, 2015.

WARDROP, K. J. et al. An in vitro evaluation of storage media for the preservation of canine packed red blood cells. **Veterinary Clinical Pathology**. Washington, p. 83-88. 23 mar. 1994.

ENPCV 2021 – RESUMO CONVENCIONAL – 034
***Taenia hydatigena* EM CÃO**Karen Giuliana Lourenço^{1,2*}, Liza Ogawa¹, Francisco Ferreira Develey².

¹Laboratório de Parasitologia, Departamento de Medicina Veterinária, Universidade Estadual do Norte do Paraná (UENP), campus Bandeirantes – Paraná, ²Laboratório De Patologia Clínica, Clínica Veterinária e Centro de Diagnósticos Animais, Ribeirão Preto – São Paulo. *k_giu@hotmail.com.



Taenia hydatigena pertence ao filo *Platyhelminthes*, classe *Cestoda*, família *Taeniidae* e tem como hospedeiro definitivo os cães. Tem como característica corpo segmentado em escólex, colo e estróbilo, apresentam aspecto de fita, são hermafroditas, além de ausência de aparelho circulatório e respiratório e ausência do tubo digestivo, alimentando-se por osmose. Jovens proglotes são mais largas do que longas, proglotes maduras são quadrangulares e proglotes gravídicas são mais longas do que largas. Em média, uma proglote gravídica contém 30 mil ovos, os embrióforos medem cerca de 31 a 36 μ de diâmetro e a diensão de um *T. hydatigena* é de 0,75 a 2 metros de comprimento, podendo chegar a 5 metros, por 5 a 7 milímetros de largura. A segmentação, gastrulação e embriogênese ocorrem no útero do verme adulto que parasitam o intestino delgado. Com isso, é comum a observação de proglotes em fezes frescas ou períneo dos cães. Proglotes de tenídeos são levemente maiores em comparação às de *Dipylidium*. A foto acima foi obtida através da observação de proglotes presente em fezes frescas de cão, macho, quatro anos de idade, sem demais sinais clínicos. Nos ovos não operculados da ordem *Cyclophyllidae*, é possível observar três membranas e três pares de acúleos. Cápsulas ovíferas de tenídeos rompem-se mais facilmente em comparação às de *Dipylidium*, ajudando também na observação, diferenciação e identificação.

Palavras-chaves: Verminose, teníase, parasita.

Detalhes técnicos: Microscopia óptica, Nikon E-200, 40x (óleo mineral), Foto foco 1,8, sensor 1/40, lente 3,99mm, ISO640.

Área: Parasitologia.

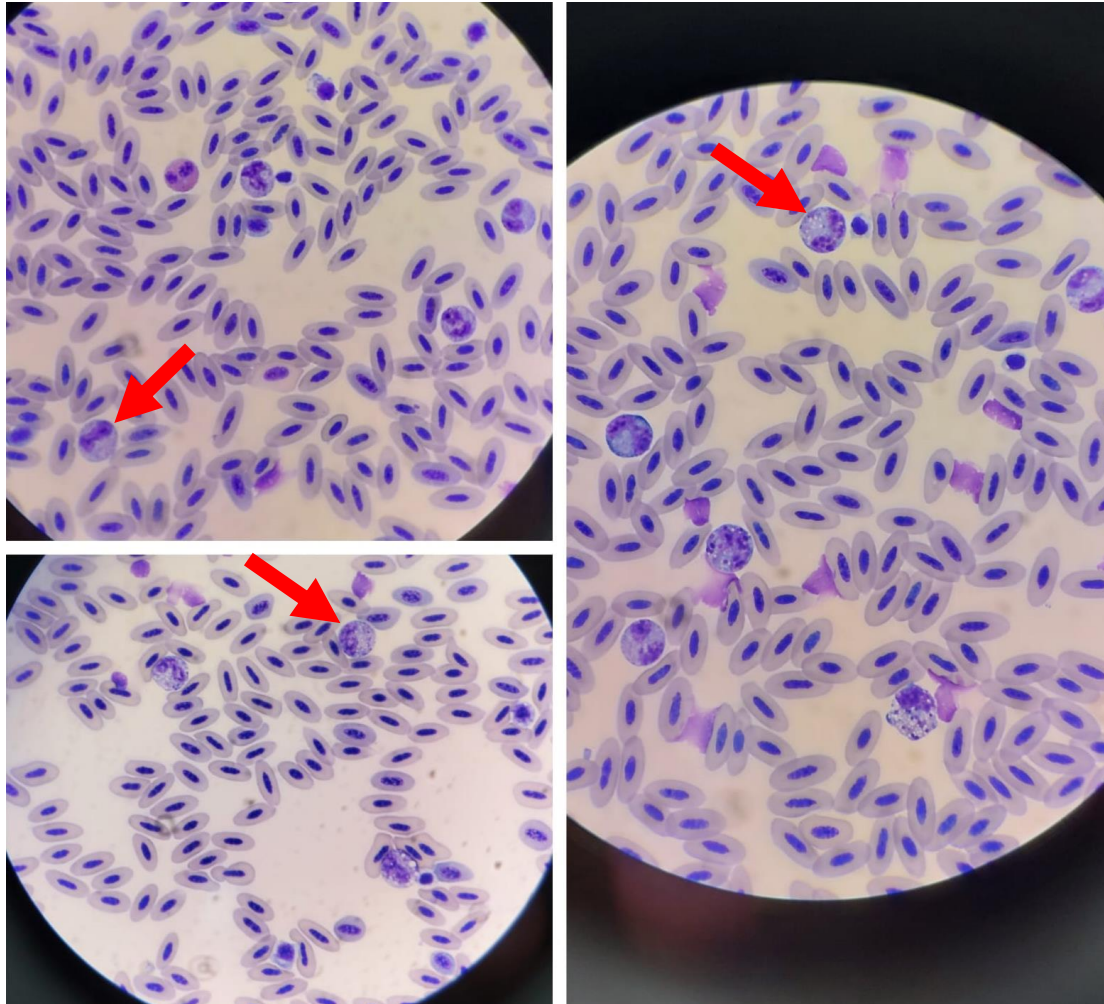
Bowman, DD. Diagnóstico parasitológico. In: **Georgis. Parasitologia Veterinária**. 9. ed. Rio de Janeiro: Elsevier, 2010. cap. 2, p. 294 – 313.

FORTES, E. Helminologia. In: **Parasitologia veterinária**. 4. ed. rev. e ampl. e atual.. São Paulo: Icone, 2004. cap. 3, p. 139 – 186.

ENPCV 2021 – RESUMO FOTOGRÁFICO – 035
DESVIO À ESQUERDA EM SUINDARA (*Tyto furcata*)

Lilian Freire Lima Carneiro*¹; Larissa Yurika Tanabe¹; Hidemi Kelly Nishimura¹; Marilene Machado Silva¹.

¹Hospital Veterinário da Universidade Federal do Paraná, Palotina, PR. *lilianfreirelima@gmail.com.



Fotomicrografia de extensão sanguínea com presença de metamielócitos (seta vermelha) em Suindara (*Tyto furcata*), sexagem indefinida, 1 ano, atendido no Hospital Veterinário da UFPR- Setor Palotina, apresentando fratura exposta nos membros torácicos, apatia e pouca resposta a estímulos. O hemograma apresentou desvio a esquerda significativo (2,046 bastonetes/uL), com presença de metamielócitos (186/uL). A produção leucocitária das aves é aparentemente semelhante a dos mamíferos, onde, em condições normais, os leucócitos estão na corrente sanguínea somente quando estiverem maduros. Os leucócitos das aves são divididos em linfócitos, monócitos e granulócitos, onde os granulócitos são heterófilos, eosinófilos e basófilos. Os heterófilos são equivalentes aos neutrófilos maduros de mamíferos, estão presentes em processos inflamatórios, com a diferença que em seu citoplasma possuem lisoenzimas, que irão auxiliar na atividade anti-bacteriana. Dentre as anormalidades nos heterófilos, pode-se incluir presença de basofilia citoplasmática e degranulação e heterófilos imaturos. Os heterófilos imaturos apresentam basofilia citoplasmática, núcleo não segmentado e menor quantidade de grânulos citoplasmáticos quando comparados aos heterófilos maduros, sendo os mielócitos e metamielócitos os mais comuns na corrente sanguínea. As causas

gerais de leucocitose em aves incluem inflamação, que pode ser de origem infecciosa ou não, intoxicações, hemorragia, neoplasia e leucemia. A presença de mielócitos e metamielócitos associada à leucocitose e heterofilia, são resultado da intensa utilização dos heterófilos maduros teciduais, indicando resposta inflamatória grave, condizente com a exposição e provável infecção óssea do paciente.

Palavras-chave: Ave; Metamielócitos; Mielócitos; Inflamação.

Detalhes técnicos: Microscopia óptica, Olympus CX23, 1000x, Coloração feita por Panótico Rápido®

Área: Hematologia

NASCIMENTO C. Avaliação dos efeitos da suplementação sobre os parâmetros hematológicos e bioquímicos e de tonalidade em aves de rapina. Trabalho de conclusão de curso. Universidade federal da Paraíba. Areia, PB, 2019.

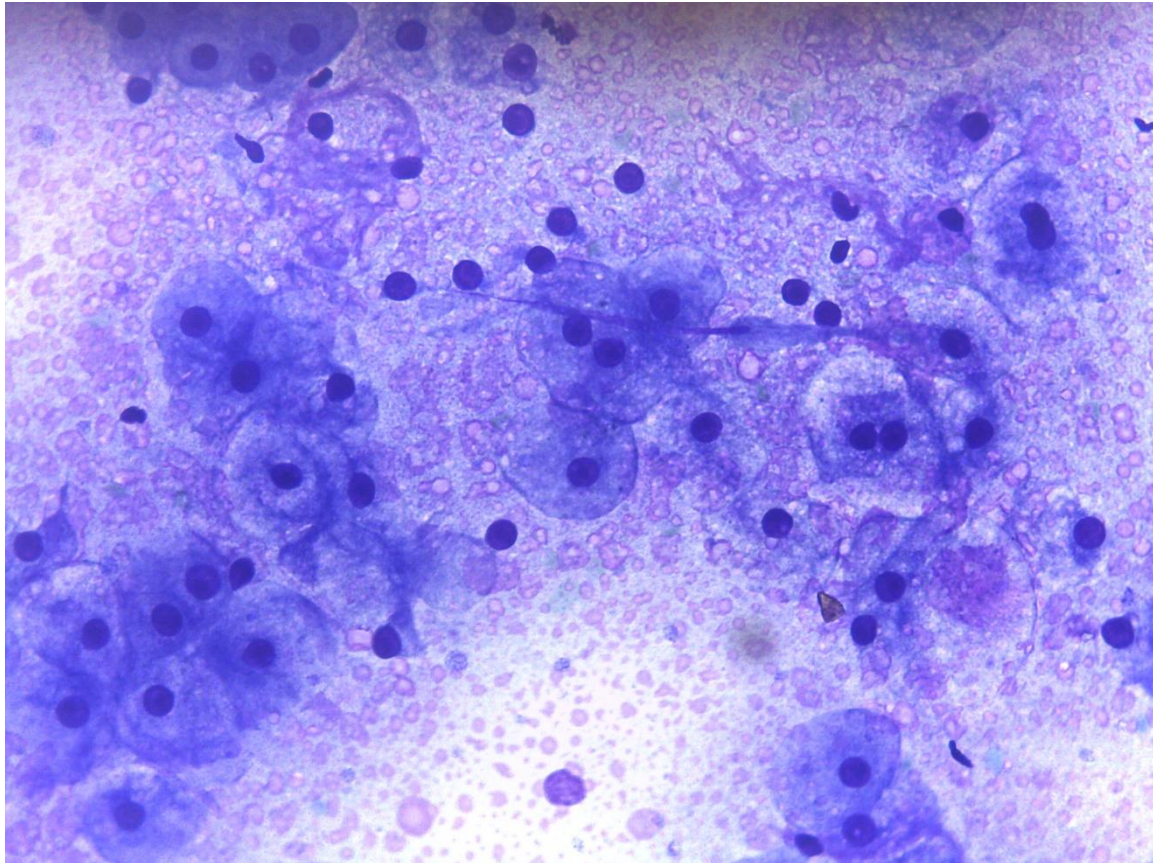
JOPPERT, A. Accipitriciformes, falconeformes e strigiformes. In: Tratado de animais selvagens. Vol. 2; 2ed.; Capítulo 26, Rocca, São Paulo, 2014.

CAMPBELL, T. Hematologia das aves. In: Hematologia e bioquímica clínica veterinária. 2 ed. Rocca, Guanabara, RJ, 2015.

ENPCV 2021 – RESUMO FOTOGRÁFICO – 036
HEPATOPATIA INDUZIDA POR ESTEROIDE ASSOCIADA À AMILOIDOSE EM UM CÃO

Amanda de Oliveira Alcantara^{1*}, Natalia Lopes Soares¹, Marthiellen Roosevelt de Lima Felix¹, André Luiz de Almeida¹, Alex da Silva Santos¹, Nayro Xavier de Alencar¹.

¹Universidade Federal Fluminense (UFF), Niterói/RJ. *amanda_alcantara@id.uff.br.



Avaliação citopatológica de fígado de cão, obtido por punção por agulha fina, evidenciando rarefação citoplasmática e presença intensa de material amorfo eosinofílico extracelular, compatível, respectivamente, com hepatopatia induzida por esteroide e com amiloidose. Citologicamente, no fígado normal, observa-se células ovais a poligonais, com núcleo arredondado, central, cromatina grosseira e um nucléolo proeminente, citoplasma abundante, moderadamente basofílico com aspecto granular. As alterações observadas na foto acima foram identificadas em um paciente canino, fêmea, sem raça definida, 12 anos de idade, não castrada, com histórico de epilepsia em tratamento com fenobarbital e carcinoma mamário. Foi solicitado hemograma e bioquímica para avaliação da função renal e integridade do sistema hepatobiliar. Foi detectado aumento significativo da atividade sérica das enzimas alanina aminotransferase (412UI/L – Referência: 21-102UI/L) e fosfatase alcalina (1161UI/L – Referência 20-156UI/L). No exame ultrassonográfico, observou-se hepatomegalia. Durante o procedimento cirúrgico de ovariosalpingohisterectomia (OSH) e mastectomia, foi realizado exame citológico com amostra obtida por capilaridade do fígado e ressecção de fragmento hepático para exame histopatológico, no qual foi observado intensa degeneração vacuolar, sugestivo de acúmulo de glicogênio, e infiltrado inflamatório mononuclear periportal. A amiloidose hepática é consequência da deposição de proteína amiloide A, uma proreína de fase aguda positiva sintetizada nos hepatócitos em resposta às citocinas inflamatórias derivadas de macrófagos, como interleucina-1, interleucina-6 e fator de necrose tumoral. A amiloidose desenvolve-se secundariamente a inflamação

crônica extra-hepática. Citologicamente, é caracterizada pela presença de redemoinhos serpiginosos de material eosinofílico próximos aos hepatócitos. No exame histopatológico, a amiloidose pode ser confirmada com coloração pelo vermelho-Congo. A rarefação hepatocelular citoplasmática é causada por acúmulo de glicogênio, que ocorre em associação ao hiperadrenocorticismo ou administração de corticoides exógenos. Destaque-se o emprego da citologia hepática como ferramenta diagnóstica de lesões em que ocorre o acometimento difuso do parênquima hepático.

Palavras-chaves: citologia hepática, degeneração vacuolar, amiloide.

Detalhes técnicos: Microscopia óptica, Leica DM500 com sistema de câmera Leica ICC50 HD acoplado, Aumento: 400x, Coloração: Giemsa.

Área: Citopatologia.

FLATLAND, B. et al. Liver aspirate from a Shar Pei dog. **Veterinary Clinical Pathology**. v. 36, n.1, p. 105-108, 2010.

GANGANE, N. et. al. Cytodiagnosis of hepatic amyloidosis by fine needle aspiration cytology: a case report. **Acta cytologica**. vol. 50, n. 5. p. 574-576, 2006.

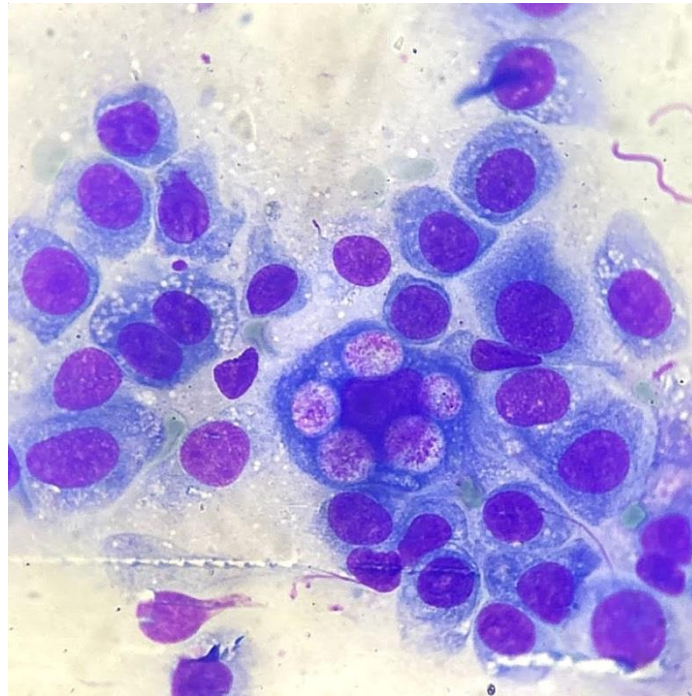
RASKIN, R.; MEYER, D. Liver. In: RASKIN, R.; MEYER, D. **Canine and Feline Cytology—A Color Atlas and Interpretation Guide**, 2 ed., St. Louis, MO: Elsevier, 2010, p. 226-247.

SIEGEL, A.; WISEMAN, M. D. The liver. In: VALENCIANO, A.; COWELL R. In. **Cowell and Tyler's Diagnostic Cytology and Hematology of the Dog and Cat**, 5 ed.; St. Louis, MO: Elsevier, 2020, p.329-339.

**ENPCV 2021 – RESUMO FOTOGRÁFICO – 037
CARCINOMA UROTELIAL EM CÃO**

Laura Passos Paulino^{1*}, Larissa Alves do Nascimento¹, Sérgio Luiz Mattoso Cataldo¹, Milla Bezerra Paiva², Breno Souza Salgado³, Monally Conceição Costa de Aquino¹.

¹Universidade Estácio de Sá – UNESA, Rio de Janeiro/RJ. ²IOC – Fiocruz – Laboratório Interdisciplinar de Pesquisas Médicas (LIPMED), Rio de Janeiro/RJ. ³Centro de Ciências as Saúde – UFES, Vitória/ES. *laurpassos@gmail.com.



O carcinoma de células transicionais (CCT) é o tumor maligno de origem epitelial mais frequente do complexo geniturinário (TELLES; MICHALISZYN; AYUB, 2019). Os casos de neoplasia neste sistema são atípicos na rotina do médico veterinário, afetando 1% dos cães na idade adulta (TELLES et al., 2017). Um paciente da espécie canina, fêmea, sem raça definida, com 13 anos de idade, apresentou sangramento vaginal intenso e hematúria. Durante o exame físico da região urogenital, com o auxílio de um espéculo, constatou-se uma proliferação tecidual no canal uretral. Diante disso, realizou-se o exame citopatológico com o uso de Swab. A partir da avaliação microscópica, observou-se elevada celularidade, composta por grandes células poligonais arredondadas, exibindo intensas anisocitose e anisocariose, bem como, cromatina frouxa, nucléolos múltiplos e evidentes em algumas células, perda da relação núcleo/citoplasmática, moderadas basofilia e vacuolização citoplasmática. Da mesma forma, foi possível constatar presença de inúmeras células exibindo macrovacúolos intracitoplasmáticos com conteúdo eosinofílico, sugestivo de Corpúsculo de Melamed-Wolinska indicando um tumor de origem epitelial maligno. Posteriormente, pequenos fragmentos de aspecto friável da uretra foram encaminhados para avaliação histopatológica, na qual, verificou-se proliferação de células poligonais organizadas em cordões e trabéculas, contendo corpúsculos de Melamed-Wolinska, compatível com CCT. O carcinoma de células transicionais canino é de difícil remoção cirúrgica, devido à sua localização. Outra problemática é a frequência de envolvimento uretral e metástase em 20% ou mais dos casos no momento do diagnóstico (SKINNER; BOSTON; MAXWELL, 2019). Os principais fatores associados ao desenvolvimento de metástases são a invasão vascular e o envolvimento uretral do tumor (SKINNER; BOSTON; MAXWELL, 2019).

Palavras chaves: neoplasia geniturinária, uretra, células transicionais, canino.

Detalhes técnicos: microscopia óptica, Opton TNB-01B, 1000x (Imersão em óleo), Coloração: Panótico Rápido.

Área: Citopatologia.

ANDREA MELILLI. Uncommon skeletal metastasis secondary to transitional cell carcinoma. **Open Veterinary Journal**, v.9, n.4, p.313-316, jan., 2019.

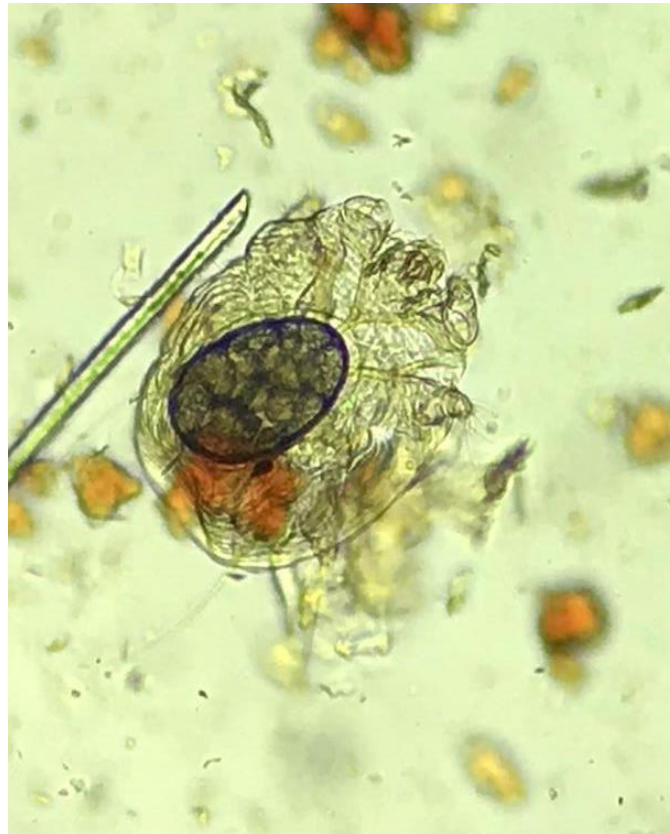JOSE ALEXANDRE TELLES; IVNA LUBACHESKI MICHALISZYN; BRUNA RAYET AYUB. Carcinoma de células transicionais em cães - relato de caso. **Trivium**- Revista Eletrônica Multidisciplinar da Faculdade do Centro do Paraná (UCP), v. 6, n. 1, jan./jun., 2019.

OWEN T. SKINNER; SARAH E. BOSTON; PAIGE L. MAXWELL. Interventions and experience after complicated total cystectomy in a dog with transitional cell carcinoma. **Veterinary Surgery**. p.1-7, Sep., 2019.

TELLES, S. A et al. Carcinoma de células de transição de bexiga em cão: Relato de caso. **PUBVET** v.11, n.1, p.82-86, Jan., 2017.

ENPCV 2021 – RESUMO FOTOGRÁFICO – 038
SARNA NOTOÉDRICA FELINAKaren Giuliana Lourenço^{1*}, Francisco Ferreira Develey¹.

¹Laboratório de Patologia Clínica Veterinária, Clínica Veterinária e Centro de Diagnósticos Animais, Ribeirão Preto – São Paulo. *k_giu@hotmail.com.



Artrópodes da família *Sarcoptidae*, gênero *Notoedres* são parasitas de gatos, coelhos, ratos e ocasionalmente humanos e é conhecida como sarna da face ou sarna da orelha dos gatos. Os ácaros alastram-se a partir da borda medial do pavilhão auricular externo, orelhas e face, chegando até as patas, cauda e quadril quando não tratados. Apresentam corpo globoso em ambos os sexos, escamas moles e alguns espinhos longos e delgados em seu dorso. Machos são avermelhados, medem em torno de 150 μ de comprimento por 125 μ de largura e ventosas ambulacrárias nos pares de pernas 1, 2 e 4. Já as fêmeas medem aproximadamente 220 μ de comprimento por 175 μ de largura e ventosas ambulacrárias apenas nos pares de pernas 1 e 2. Alimentam-se de líquidos teciduais de seus hospedeiros, como a linfa e, provavelmente, células do estrato córneo, desenvolvendo pápulas e pequenas vesículas em regiões de pele fina e poucos pêlos, podendo causar tumefação na cauda, hiperqueratose e descamação em flocos. Fêmeas ovígeras depositam seus ovos em galerias cutâneas escavadas por elas e o ciclo evolutivo é de aproximadamente 20 dias. A presente foto foi obtida através da coleta de raspado de pele em paciente felino, macho, sem raça definida, apresentando discreta alopecia ao redor do conduto auditivo, face e membros torácicos há aproximadamente três semanas. A foto acima, não corada, evidencia a face ventral de uma fêmea ovígera, apresentando ventosas ambulacrárias apenas no primeiro e segundo pares de pernas.

Palavras-chaves: Sarna da face, sarna auricular, sarna felina.

Detalhes técnicos: Microscopia óptica, Nikon E-200, 40x (óleo mineral), foco 1,8, sensor 1/153, lente 3,99mm, ISO20.

Área: Parasitologia.

BOWMAN, DD. Artrópodes. In: Georgis. **Parasitologia Veterinária**. 9. ed. Rio de Janeiro: Elsevier, 2010. cap. 2, p. 64 – 67.

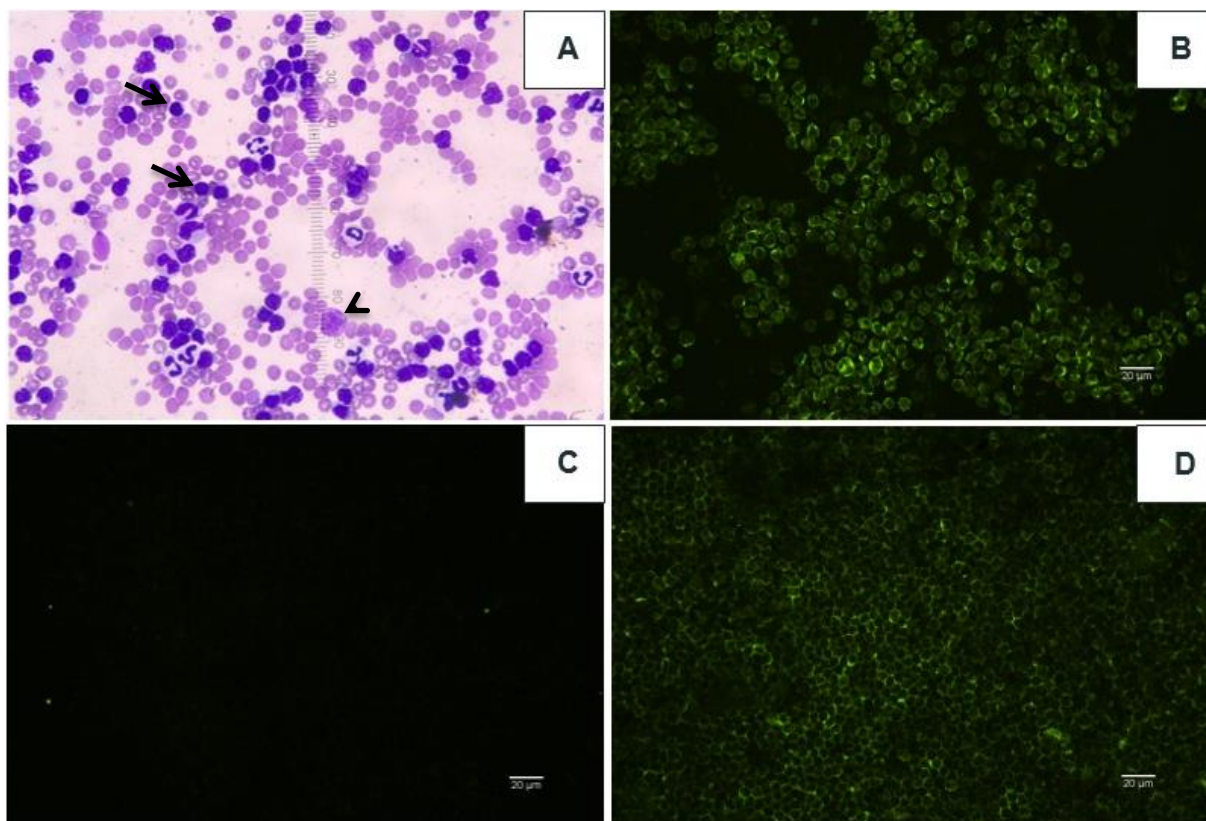
FORTES, E. Artropodologia. In: **Parasitologia veterinária**. 4. ed. rev. e ampl. e atual.. São Paulo: Icone, 2004. cap. 4, p. 607 p. 540 – 541.

PATTEN, PK. O Conduto Auditivo Externo. In: COWELL, RL. et al. **Diagnóstico citológico e hematologia de cães e gatos**. 3. ed. São Paulo: Medvet, 2009. cap. 10, p. 175.

ENPCV 2021 - RESUMO FOTOGRÁFICO - 039
NEOPLASIA LINFOPROLIFERATIVA DE CÉLULAS B EM CÃO

Rafaela Batista da Silva^{1*}, Isabelle Lima Rodrigues¹, Mateus Aguiar Cedro¹, Paula Velozo Leal¹, Luís Fernando Pita Gondim¹, Nicole Hlavac¹.

¹Universidade Federal da Bahia - (UFBA), Salvador/BA. *srafaelabatista1@gmail.com.



Análise hematológica e imunofenotipagem por imunofluorescência indireta em esfregaço sanguíneo de cão com linfocitose acentuada. **(A)** Esfregaço sanguíneo com predomínio de linfócitos pequenos bem diferenciados (medem de 1 a 1,5 vezes o diâmetro de um eritrócito) (seta), além de raras manchas de grumprecht (ponta da seta). **(B)** Forte marcação para CD45 (marcador de leucócitos) por imunofluorescência indireta realizada em lâmina fresca de esfregaço sanguíneo. **(C)** Fraca marcação para CD3 (marcador de linfócitos T) por imunofluorescência indireta realizada em lâmina fresca de esfregaço sanguíneo. **(D)** Forte marcação para CD79 (marcador de linfócitos B) por imunofluorescência indireta realizada em lâmina fresca de esfregaço sanguíneo. Este paciente canino, macho, da raça Shih-tzu, com 9 anos e 3 meses, apresentava histórico de prostração, êmese, hipotermia, polidipsia, dispneia e anorexia. Ao exame físico, observou-se aumento dos linfonodos submandibulares e poplíteos, ausculta cardiopulmonar levemente abafada, abdominalgia epigástrica e mesogástrica, desidratação leve (5%), mucosas hipocoradas e hipotermia (36,2°C). Solicitaram-se hemograma, exames bioquímicos e urinálise. O hemograma revelou anemia regenerativa (hematócrito: 25%, contagem de reticulócitos: 82.000/mm³), acentuada leucocitose (533.000/mm³) por linfocitose (469.040/mm³), neutrofilia (42.640/mm³) com desvio à esquerda (5.330/mm³) e monocitose (15.990/mm³). As alterações bioquímicas incluíram aumento dos níveis séricos de ureia (92,6 mg/dL), creatinina (2,0 mg/dL), alanina aminotransferase (123,0 UI/L), gama-glutamilttransferase (16,8 UI/L) e fosfatase alcalina (1.087,0 UI/L), além de hipoalbuminemia e hipoglobulinemia (2,5 e 2,4 g/dL, respectivamente). Na urinálise, proteinúria (100 mg/dL) e cilindrúria (5-10 cilindros granulosos/campo de pequeno aumento). A imunofenotipagem revelou que as células neoplásicas eram de imunofenótipo B e, portanto, CD3-, CD45+ e CD79+.

Palavras-chaves: Imunofenotipagem, doença linfoproliferativa, linfócitos B, canino.

Detalhes técnicos: A - Microscopia óptica, Olympus CX22LED, aumento de 400x Coloração: Panótico Rápido. B, C e D - Microscópio Nikon H600L no modo fluorescente, software Nikon NIS-Elements, version 4.60 (NIKON®), aumento de 400x.

Área: Hematologia.

BROMBEREK, J.L.; ROUT, E.D.; AGNEW, M.R.; YOSHIMOTO, J.; MORLEY, P. S.; AVERY, A.C. Breed Distribution and Clinical Characteristics of B Cell Chronic Lymphocytic Leukemia in Dogs. **Journal Of Veterinary Internal Medicine**, v. 30, n. 1, p. 215-222, jan. 2016.

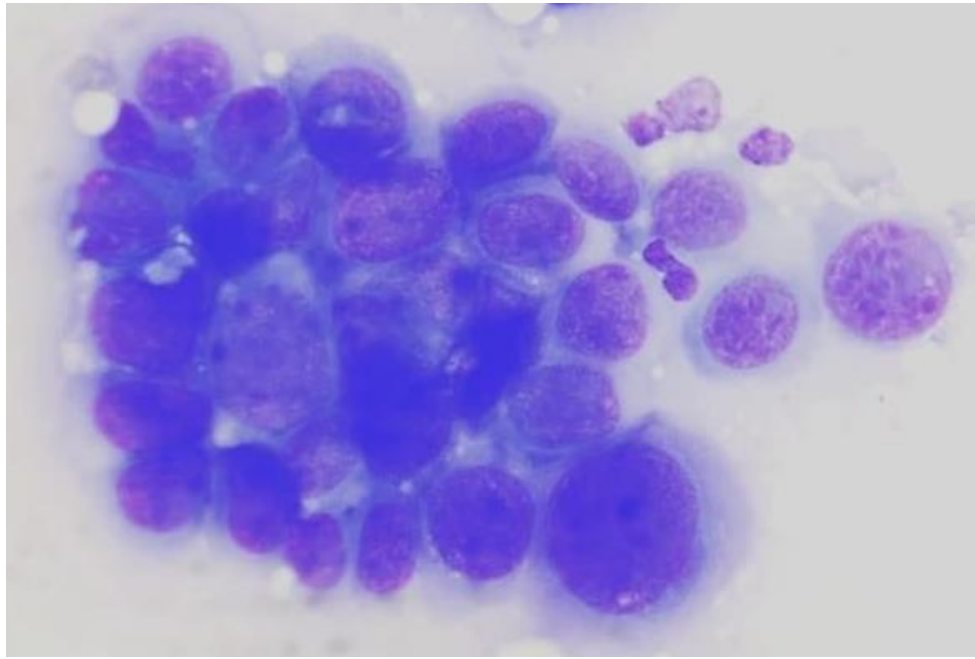
CALVERT, J. B-cell chronic lymphocytic leukemia in a miniature American Eskimo dog. **The Canadian veterinary journal**, v. 60, n. 12, p. 1353-1355, dez. 2019.

ROUT, E. D.; AVERY, P. R. Lymphoid Neoplasia: Correlations Between Morphology and Flow Cytometry. **Veterinary Clinics of North America: Small Animal Practice**, v. 47, n. 1, p. 53-70, 2017.

**ENPCV 2021 – RESUMO FOTOGRÁFICO – 040
CARCINOMA MAMÁRIO EM UM CÃO MACHO**

Crisan Smaniotto^{1*}, Arthur Colombari Cheng¹, Carla Gomes Paula¹, Joana Cristina Smaha de Jesus Lima¹, Olicies da Cunha¹, Aline de Marco Viott¹.

¹Laboratório de Patologia Animal, Departamento de Medicina Veterinária, Universidade Federal do Paraná (UFPR), campus Palotina – Paraná. *crisansmaniotto@hotmail.com.



Fotomicrografia de amostra citológica coletada por meio de punção aspirativa por agulha fina (PAF) de nódulos mamários de um canino, sem raça definida (SRD), macho de 14 anos. O paciente apresentava nódulos não aderidos, não ulcerados e firmes, localizados na segunda mama inguinal torácica esquerda (M2E) e direita (M2D), com dimensões de 5,0 cm x 4,0 e 1,0 cm x 1,0 cm, respectivamente. Na avaliação citopatológica observou-se acentuada presença de células epiteliais isoladas e dispostas em *clusters*, exibindo proporção núcleo:citoplasma variável. O citoplasma varia de escasso a abundante, pouco delimitado, moderadamente azulado e por vezes exibe vacuolização grosseira. Os núcleos encontram-se paracentrais e centrais, variando de arredondados, alongados à ovalados, com cromatina densa, nucléolos evidentes e por vezes múltiplos. Anisocitose e anisocariose acentuada com discreta presença de células binucleadas. Ainda, por vezes era possível observar discreta presença de células mesenquimais entremeadas as células epiteliais. Levando em consideração as características morfológicas de malignidade encontradas, o diagnóstico foi de carcinoma. Ainda, a associação com células mesenquimais entremeadas as células epiteliais sugerem um carcinoma em tumor misto ou carcinossarcoma. Nas fêmeas, os tumores mamários são comuns, porém nos machos a incidência destas neoplasias gira em torno de 1%. Dentre as principais causas para o aparecimento destes tumores, destacam-se a senilidade, estímulos hormonais em animais não castrados e os processos hiperplásicos ductais ou lobulares, que evoluem para um processo displásico e neoplásico. Os carcinomas mamários apresentam grande variação quando ao comportamento biológico e suas várias classificações morfológicas, evidenciando a necessidade da determinação do padrão tumoral para posteriormente adoção de uma conduta clínica e/ou cirúrgica adequada para cada situação. Neste caso foi realizada nodulectomia e a amostra foi encaminhada para avaliação histopatológica, a qual confirmou um carcinoma em tumor misto de grau I.

Palavras-chaves: Neoplasia, *clusters*, células epiteliais.

Detalhes técnicos: Microscopia óptica, Olympus CX23, 1000x (Imersão em óleo), Coloração: Panótico Rápido.

Área: Citopatologia.

CARVALHO, C. J. S. *et al.* Carcinoma tubulo-papilar da glândula mamária em um cão macho. Revista portuguesa de ciências veterinárias, 106 (577-580) 105-108, 2011.

COWELL, R. L.; et al. **Diagnóstico Citológico e Hematologia de Cães e Gatos**. Tecido glandular subcutâneo: mamário, salivar, tireoide e paratireoide. 3. ed. São Paulo: MedVet, pg. 112 – 117, 2009.

REZENDE, K. K. GAMA, A. P. A. **Acta Biomédica Brasiliensia**. Diagnóstico de carcinoma mamário em cão macho: relato de caso. Volume 9, nº 2, 2018.

ENPCV 2021 – RESUMO CONVENCIONAL – 041
ANÁLISE DA COMPOSIÇÃO DE URÓLITOS

Walquíria Góes Corrêa ^{1*}, Izabela Maria Corrêa², Letícia Angélica Guerra³, Giovanna Gabrielle Cruvinel⁴, Nayara Camatta Campos⁴, Nathan da Rocha Neves Cruz², Júlio Edward Hough⁵.

¹Universidade Federal de Minas Gerais - (UFMG), Belo Horizonte/MG. ²Centro Universitário Moura Lacerda (CUML). ³Universidade de Franca (UNIFRAN). ⁴Universidade Estadual Paulista, Câmpus Jaboticabal (FCAV / UNESP). ⁵Novolabvet Ribeirão Preto. *walquiriagoes@hotmail.com.

Cálculos urinários são concreções formadas pela precipitação e acúmulo de sais de ácidos orgânicos e inorgânicos, assim como por outras substâncias, como xantina, cistina, uratos, fosfatos, carbonatos, sílica, associados à uma matriz orgânica. Um fator comum relacionado à formação dos cálculos é a ocorrência de urina supersaturada com um ou mais precursores dos cristais presentes nos cálculos. Podem ser encontrados por todo o sistema urinário dos animais domésticos, sendo que os cálculos presentes no trato urinário inferior são os mais comuns em cães e gatos. Os cálculos podem ser classificados em simples, caso haja um único tipo mineral, e composto, caso haja mais de um tipo, e são denominados dependendo de sua composição química. O presente trabalho objetivou realizar a análise da tendência da composição dos urólitos de cães e gatos, a partir de exames qualitativos de cálculos urinários realizados no período de julho de 2019 a outubro de 2021, no laboratório NovoLab Vet, em Ribeirão Preto/SP. Foram analisados 94 exames qualitativos, e os urólitos foram classificados em relação ao(s) mineral(is) presente(s) discriminados no resultado do exame. Dos 94 exames analisados, 71% dos animais possuíam urólitos compostos, 18% urólitos simples, e 11% obtiveram resultado inconclusivo. Urólitos de estruvita e urólitos de oxalato de cálcio (CaOx) representaram a maioria dos achados, estando presentes em 58,5% e 51% dos resultados, respectivamente. 38% dos resultados apresentaram-se incompatíveis, ou seja, os minerais encontrados não formavam cálculos. 18% dos resultados demonstraram a presença de cálculos de carbonatoapatita, 16% de cálculos de urato e 10% de urólitos de hidroxiapatita.

As técnicas qualitativas são utilizadas em muitos laboratórios, por ser uma opção rápida e de baixo custo. O método é baseado em mudanças colorimétricas, quando a amostra do cálculo é misturada com um reagente. Os resultados inconclusivos podem ser explicados pelo fato de as análises quantitativas não detectarem substâncias em quantidades inferiores a 20%. A análise da tendência dos cálculos é importante para o diagnóstico, tratamento e prevenção dessa condição na população de cães e gatos.

Palavras-chave: cálculo urinário, urolitíase, oxalato de cálcio, estruvita.

Área: Bioquímica.

BARTGES, J.W.; CALLENS, A.J. Urolithiasis. *Veterinary Clinics of North America: Small Animal Practice*, v.45, Issue 4, Pages 747-768, 2015.

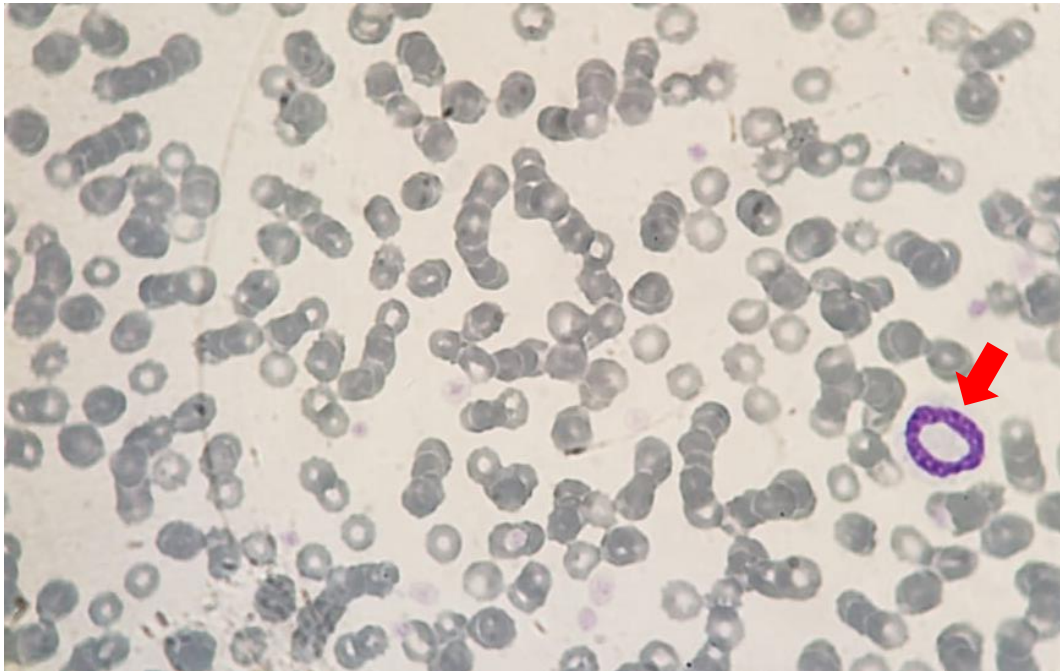
GOMES, V. R.; ARIZA, P. C.; QUEIROZ, L. L.; FIORAVANTI, M. C. S. Physicochemical techniques for determining the composition of canine and feline uroliths: a literature review. *Ciência Rural*, v. 52, n. 1, 2021.

RICK, W. G.; CONRAD, M. L. H.; VARGAS, R. M.; MACHADO, R. Z., LANG, P. C.; SERAFINI, G. M. C.; BONES, V. C. Urolitíase em cães e gatos, *PUBVET – Medicina Veterinária e zootecnia*, v.11, n.7, p.705-714, 2017.

ENPCV 2021 – RESUMO FOTOGRÁFICO – 042
NEUTRÓFILO EM ALVO EM CANINO COM GASTROENTERITE

Cleibiane Evangelista Franco Borges^{1*}, Vanessa Isabel Leal Salvador Bizinotto², Joely Ferreira Figueiredo Bittar^{1,2}, Eustáquio Resende Bittar¹, Guilherme Caetano Garcia¹.

¹Universidade de Uberaba, Minas Gerais/MG. ²Hospital Veterinário de Uberaba, Minas Gerais/MG.
*cleibiane.borges@uniube.br.



Fotomicrografia de esfregaço sanguíneo de canino filhote (6 meses) da raça fox paulistinha, apresentando neutrófilo em alvo (seta vermelha), eritrócitos, alguns em conformações de *rouleaux*, e plaquetas. Os parâmetros leucocitários acusaram leucopenia ($3900/\text{mm}^3$) com desvio a esquerda degenerativo. O paciente foi atendido sob queixa de vômitos e anorexia, não possuía vacinação/vermifugação e teve episódio de diarreia sanguinolenta. As fezes foram submetidas ao teste rápido de parvovirose e coronavirose (Alere® - teste direto), e ambos foram reagentes. Hemácias em *rouleaux* são comuns em processos inflamatórios/infecciosos graves graças à alteração da carga elétrica celular, gerando distribuições umas sobre as outras. Os neutrófilos com núcleo em forma de anel são células de defesa com liberação imatura da medula, originando a segmentação anômala em formato de rosca mediante quadros de respostas imunológicas exacerbadas. Granulócitos com esse formato nuclear estão relacionados a doenças com moderado grau de toxicidade, como gastroenterites. As gastroenterites virais possuem leucopenias características pela migração ao sítio de infecção e pela multiplicação viral em células hematopoiéticas; o que corrobora com a liberação de neutrófilos imaturos. Em decorrência à queda de imunidade, os pacientes tendem a desenvolver infecções secundárias, que podem agravar o recrutamento de células jovens. O paciente apresentou melhora nos valores e morfologias hematimétricas após tratamento.

Palavras-chaves: Célula em rosca, granulocitopoiese, granulócito tóxico.

Detalhes técnicos: Microscopia óptica, Nikon eclipse E-200, 100x.

Área: Hematologia.

Simon AB, Nogueira KBI, Ramos DGS, Braga IA. **Análise hematológica de cães reagentes ao teste imunocromatográfico para parvovírus canino.** Revista interação interdisciplinar, v. 3, n. 1, p. 16-36, jan-jun/2019.

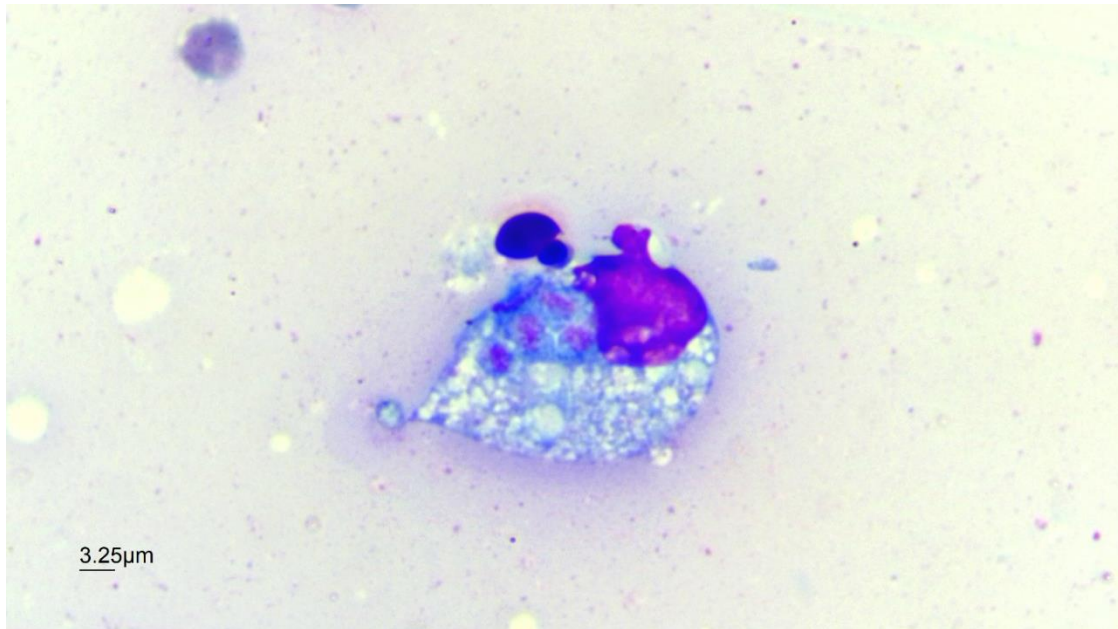
Weiser G. Produção, migração e cinética dos neutrófilos. *In*: THRALL MA. **Hematologia e bioquímica clínica veterinária.** 1 ed. São Paulo : Editora Roca, 2007, p. 268-275.

Bastos EMD, Leal PDS, Lopes CWG. **Importância da avaliação morfológicas de neutrófilos como marcadores de infecção sistêmica em cães. Relato de dois casos.** Revista brasileira de medicina veterinária, v. 38, n. 2, p. 195-202, abr/jun 2016.

ENPCV 2021 – RESUMO FOTOGRÁFICO – 044
EFUSÃO ABDOMINAL CAUSADA POR *TOXOPLASMA GONDII* EM CÃO

Otávio Messias Ribeiro Vasconcelos^{1*}, Susana Eduardo Vieira¹, Ana Paula Lopes Monteiro¹, Carolina Zaggia¹, Camila Oseliero Guaraná¹, Regina Kiomi Takahira¹.

¹Universidade Estadual Paulista Júlio Mesquita Filho – Câmpus de Botucatu/SP. *otavio.vasconcelos@unesp.br.



Análise microscópica de estruturas compatíveis com trofozoítos de *Toxoplasma gondii* presentes em efusão abdominal, em paciente canino, sem raça definida (SRD), 15 anos, procedente de área rural e que apresenta contactates da mesma espécie. O cão apresentava histórico de hiporexia há três dias, episódios de êmese, sem controle de ectoparasitas, não vacinado, além de ser, em teste imunocromatográfico, positivo para *Ehrlichia* spp. e *Leishmania* spp. No hemograma apresentava linfopenia com linfócitos reativos e eosinopenia, além de plasma icterico. Já na análise bioquímica havia aumento de ureia, creatinina (azotemia), elevação da atividade da Alanina Aminotransferase (ALT) e da Fosfatase Alcalina (FA), hiperglobulinemia e hipoalbuminemia. A análise da efusão abdominal revelou uma contagem de 28.144 células nucleadas, sendo o predomínio de neutrófilos degenerados (83%), seguidos de linfócitos típicos (08%), macrófagos (05%) e células mesoteliais reativas (01%), bem como presença de eritrofagocitose, citofagocitose e células em apoptose (picnose e cariorrexe) caracterizando um processo crônico. Foram encontradas estruturas sugestivas de *Toxoplasma gondii*, sendo confirmada com posterior exame sorológico (título 1:256). O animal veio a óbito no dia seguinte, não sendo realizada técnica de necropsia. Apesar de morfologicamente indistinguível dos trofozoítos de *Neospora caninum*, o seu achado é relevante devido à inespecificidade dos sinais clínicos, e o caráter zoonótico da doença.

Palavras-chave: Derrame, toxoplasmose, trofozoítos.

Detalhes técnicos: Microscopia óptica, OLYMPUS CX41, 1000x (Imersão em óleo), Coloração: Panótico Rápido.

Área: Análise de Líquidos.

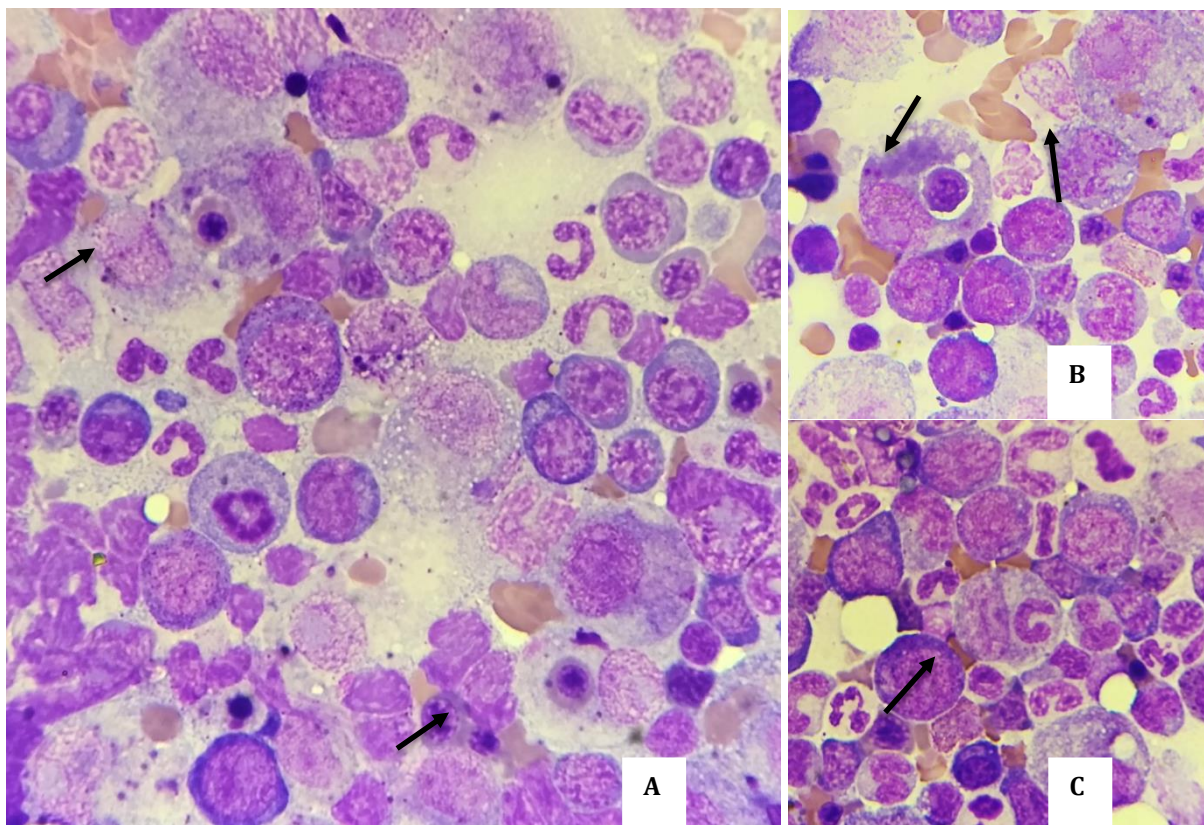
SOUZA, L.Z. et al. 2017. Soroprevalência de *Toxoplasma gondii* em gatos domiciliados em Palotina, Paraná, Brasil. **Arq. Ciênc. Vet. Zool.** UNIPAR, Umuarama. v. 20, n. 3, p. 123-126, 2017.

SILVA, J.C.R. et al. Cat-rodent *Toxoplasma gondii* type II- variant circulation and limited generic diversity on the island of Fernando de Noronha, Brazil. **Parasites & Vectors**. v. 10, n. 1, p. 1-6, 2017.
MARQUES, S.M.T. et al. Parasitos gastrintestinais em gatos da cidade de Porto Alegre, Rio Grande do Sul. **PUBVET Medicina Veterinária e Zootecnia**. v. 11, n. 11, p. 1132-1137, 2017.

ENPCV 2021 - RESUMO FOTOGRÁFICO - 047
ERITROFAGOCITOSE E LEUCOFAGOCITOSE EM MEDULA ÓSSEA DE FELINO

Vanessa Dalla Porta Eder^{1*}, Ana Soares Borenstein¹, Kauana Kaefer¹, Laura Victoria Quishpe Contreras¹, Taynara Fraga Fogaça¹, Stella de Faria Valle¹.

¹Laboratório de Análises Clínicas Veterinárias, Universidade Federal do Rio Grande do Sul/RS. *vanessadllp@gmail.com.



Imagens de amostra citológica de medula óssea obtida por aspiração evidenciando fagocitose de precursores eritroides e de neutrófilos em um paciente felino, fêmea, sem raça definida, de sete anos. No mielograma, observou-se amostra hiper celular, com aumento de linhagem eritroide imatura (11,7%, ref.: até 2,4%), diseritropoiese e presença de grande quantidade de macrófagos ativados (6,7%, ref.: <2%) com eritrofagocitose de eritrócitos maduros (B), precursores de linhagem eritroide (A, B) e leucofagocitose de neutrófilos bastonetes e segmentados (C). O paciente apresentou histórico de hiporexia e vômitos há um mês, com desidratação e mucosas pálidas e ictéricas ao exame físico. No hemograma foi observada anemia normocítica normocrômica severa, não regenerativa, com hematócrito de 9% (ref.: 24 a 45%) e contagem absoluta de reticulócitos agregados de 50.900/ μ L (ref.: regeneração acima de 60.000/ μ L), metarrubricitose de 12%, trombocitopenia severa com 3.000 plaquetas/ μ L (ref.: 300.000 a 800.000/ μ L) e leucograma dentro dos valores esperados para a espécie, apresentando neutrófilos tóxicos; nas análises bioquímicas apenas a albumina encontrava-se alterada, com concentração de 17 g/L (ref.: 21 a 33 g/L), e o exame sorológico para FIV/FELV resultou negativo. A bicitopenia persistente, confirmada em exames posteriores, foi indicativa para realização

do exame citopatológico de medula óssea. A ausência de regeneração periférica associada à fagocitose de eritrócitos e seus precursores sugere anemia hemolítica imunomediada não regenerativa, que pode ter origem primária ou secundária a condições inflamatórias ou infecciosas e pode estar associada à trombocitopenia imunomediada. O excesso de macrófagos com fagocitose de células sanguíneas pode estar relacionado à síndrome hemofagocítica. Tal síndrome pode ter origem primária ou secundária sendo que os critérios para sua classificação incluem bi ou pancitopenia e aumento de macrófagos com fagocitose de células sanguíneas na medula óssea. Ambas condições são incomuns em gatos, porém devem ser consideradas entre os diagnósticos diferenciais das anemias não regenerativas e bicitopenias.

Palavras-chave: Mielograma, anemia não regenerativa, fagocitose.

Detalhes técnicos: Microscopia óptica, Opticam O600R®, 1000x, Coloração Panótico Rápido®.

Área: Citopatologia.

BLACK, V. et al. Feline non-regenerative immune-mediated anaemia: features and outcome in 15 cases. **Journal of Feline Medicine and Surgery**, v. 18, n. 8, p. 597-602, 2016.

OLSON, S. W.; HOHENHAUS, A. E. Feline non-regenerative anemia: Diagnostic and treatment recommendations. **Journal of Feline Medicine and Surgery**, v. 21, n. 7, p. 615-631, 2019.

STACY, N. I.; HARVEY, J. W. Bone marrow aspirate evaluation. **Veterinary Clinics: Small Animal Practice**, v. 47, n. 1, p. 31-52, 2017.

HARVEY, J.W. Disorders of Bone Marrow. In: HARVEY, J. W. *Veterinary Hematology: A Diagnostic Guide and Color Atlas*. St. Louis: Elsevier, 2012. V. 2, cap. 9.

ENPCV 2021 – RESUMO CONVENCIONAL – 048
ANOMALIA DE PELGER HUET EM CÃO SEM RAÇA DEFINIDA (SRD) – RELATO DE CASO

Elisabeth Neves Mureb^{1*}, Alexandre Carvalho Costa¹, Naiara Vidal Stocco¹, Ágatha Ferreira Xavier Oliveira¹, Paulo Henrique da Silva Barbosa², Cristiane Divan Baldani¹.

¹Laboratório de Patologia Clínica Veterinária (LABVET), Instituto de Veterinária, Universidade Federal Rural do Rio de Janeiro (UFRRJ). ²Hospital Veterinário da Universidade Federal Rural do Rio de Janeiro (UFRRJ). *mureb.beth@gmail.com.

A anomalia de Pelger-Huët (APH) é um distúrbio hereditário raro de desenvolvimento dos granulócitos e monócitos, especialmente neutrófilos, caracterizada por hipossegmentação nuclear. Nesta alteração, os neutrófilos apresentam núcleos bilobulados, arredondados ou ovais com citoplasma abundante e padrão de cromatina granular maduro, sendo caracterizado como um pseudo desvio à esquerda degenerativo. Os basófilos e, principalmente, os eosinófilos, também podem apresentar hipossegmentação nuclear. Em cães, a ocorrência é descrita em determinadas raças puras como Basenji, Border Collie, Cocker Spaniel e Pastor Alemão. No entanto, há poucos relatos na literatura de APH em cães mestiços. O presente trabalho objetiva relatar um caso de APH observada em um canino sem raça definida (SRD) durante a avaliação hematológica. Amostras sanguíneas foram colhidas após antisepsia local, por meio de venopunção cefálica, e acondicionadas em tubo contendo o anticoagulante EDTA (ácido etilenodiamino tetra-acético). Na análise hematológica constatou-se que os valores do eritrograma e leucograma apresentavam-se dentro dos valores de referência para a espécie, e as plaquetas abaixo, indicando trombocitopenia (100.000/ μ L). Durante a contagem diferencial de leucócitos e avaliação morfológica celular, foi possível observar um predomínio de neutrófilos e eosinófilos hipossegmentados, com ausência de critérios citológicos de toxicidade, sugerindo se tratar da Anomalia de Pelger-Huet. Foi realizado novo exame hematológico após um mês para confirmação da suspeita, no entanto o animal apresentou anemia normocítica hipocrômica, com volume globular de 34,4% e piora na trombocitopenia (20.000/ μ L). A hipossegmentação dos neutrófilos e eosinófilos manteve-se, juntamente com a ausência de alterações de toxicidade. A suspeita clínica para tais achados foi a de erliquiose canina, sendo instituído o tratamento com Doxiciclina na dose de 80mg, por via oral, a cada 8 horas durante 28 dias. Um mês após o fim do tratamento foi realizada nova avaliação hematológica, apresentando melhora nos parâmetros hematológicos, porém, o animal manteve o predomínio de hipossegmentação dos neutrófilos e eosinófilos, observando-se ainda alteração em basófilos. Com estes achados foi possível confirmar suspeita de anomalia de Pelger-Huët. O presente relato contribui, portanto, para o esclarecimento quanto à presença da anomalia em cães sem raça definida, que é pouco relatada, evitando-se condutas terapêuticas e prognósticos errôneos.

Palavras-chave: APH, canino, hematologia, distúrbio hereditário.

Área: Hematologia.

DE AVILA, D. F.; BRITO SILVA, C.; RIBEIRO DE CASTRO, J. et al. Anomalia de Pelger-Huët em cadela – Relato de caso. *Veterinária Notícias*, v. 15, n. 2, 2009.

SEKI, M. C.; ANAI, L. A.; ROSATO, P. N.; SANTANA, A. E. Anomalia de Pelger Huet em animais domésticos: Uma revisão. *UNOPAR Científica. Ciências Biológicas e da Saúde*, v.13(esp), p.343-347, 2011.

VALE, A. M.; TOMAZ, L. R.; SOUSA, R. S. et al. Pelger-Huët anomaly in two related mixed-breed dogs. *Journal of Veterinary Diagnostic Investigation*, v.23, n.4, p. 863–865, 2011.

ENPCV 2021 – RESUMO CONVENCIONAL – 049

ACIDOSE METABÓLICA GRAVE POR HIPERLACTEMIA EM CÃO COM INTOXICAÇÃO EXÓGENA CRIMINAL: RELATO DE CASO

Julian Andrade Santos^{1*}, Carolina Aparecida Milhorine¹, Aline Del Consulo², Fábio Morotti², Karina Keller Marques da Costa Flaiban¹.

¹Departamento de Medicina Veterinária Preventiva – DMVP, Universidade Estadual de Londrina (UEL), Paraná/Brasil.

²Departamento de Clínicas Veterinária – DCV, Universidade Estadual de Londrina (UEL), Paraná/Brasil.

*julian.andrade@uel.br.

Dentre as alterações laboratoriais, à acidose metabólica é uma das principais ocorrências na emergência médica. Esse quadro decorre de três fatores principais: diminuição da excreção de íons de hidrogênio endógenos, acúmulos de ácidos orgânicos e aumento da perda de bicarbonato. O objetivo é relatar um caso de acidose metabólica grave advindo de um quadro de suspeita de intoxicação exógena por agentes inibidores da colinesterase. Foi atendido no pronto-socorro um cão de dois anos, fêmea, sem raça definida de cinco quilos com sinais neurológicos agudos, sialorreia profusa, decúbito lateral, fasciculações generalizadas, miose puntiforme bilateral, temperatura retal de 42°C com episódio de diarreia enegrecida; outros cinco cães contactantes possuíam sinais semelhantes com menor intensidade. Foi relatado a presença pedaços de alimentos suspeitos no local de residência dos animais. À gasometria venosa, observou-se acidemia grave, pH 6,775 (7,351 – 7,463), acidose metabólica HCO₃ (Std) 6,8 mmol/L (18,8 -21,6); *Base excess* (BE) (ecf) – 28 mmo/L (-3,8 - 0,4) associado à alcalose respiratória compensatória não efetiva, 48,5 mmHg (30,8 - 42,8), hiperlactemia intensa, 17,20 mmol/L (< 2,0), e elevação do *Anion Gap* (AG), 38,2 mmol/L (12 -25). Devido a ausência de resposta à terapia, o paciente foi eutanasiado. Os sinais clínicos associados ao histórico indicam uma possível intoxicação exógena de origem criminal por inibidores da colinesterase. Esse tipo de xenobiótico é o mais utilizado na prática criminal. Na medicina humana tanto o BE quanto o AG são utilizados como fatores prognósticos para quadros tóxicos, uma vez que sua elevação, correlaciona diretamente com a menor sobrevida do paciente. Todavia na medicina veterinária não existe trabalhos com essa correlação, presume-se que a exarcebação dos receptores muscarínicos e nicotínicos ocasionado pelo tóxico resulta em lesão celular culminando em hipóxia gerando lactato. O aumento do lactato associado a perda do bicarbonato aumenta o AG causando o quadro de acidose metabólica.

Palavras-chave: Hemogasometria; Acidemia; Lactato; Tóxico.

Área: Hemogasometria.

HAMDI, H., HASSANIAN-MOGHADDAM, H., HAMDI, A., & ZAHED, N. S. Acid-base disturbances in acute poisoning and their association with survival. *Journal of critical care*, v.35, p.84–89, 2016. Doi: 10.1016/j.jcrc.2016.05.003.

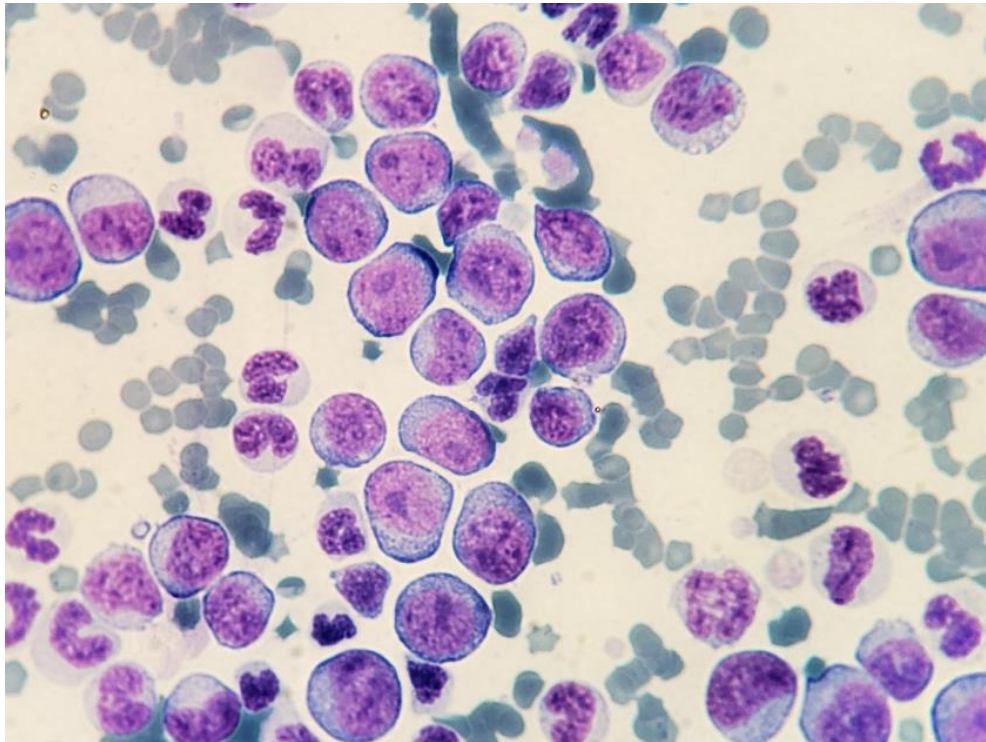
LEE S.B.; KIM D.H.; KIM T.; LEE S.H.; JEONG J.H.; KIM S.C.; PARK Y.J.; LIM D.; KANG C. Anion gap and base deficit are predictors of mortality in acute pesticide poisoning. *Human & Experimental Toxicology*, v.38, p. 185-192, 2019. Doi: 10.1177/0960327118788146.

W.B. SAUNDERS. *Metabolic Acid-Base Disorders*. In: STEPHEN P. DIBARTOLA. *Fluid, Electrolyte, and Acid-Base Disorders in Small Animal Practice*. 3° edition. Missouri: Elsevier, 2012, chapter 10.

ENPCV 2021 – RESUMO FOTOGRÁFICO – 050
LEUCOCITOSE POR LINFOCITOSE ATÍPICA EM GATO DOMÉSTICO†

Vanessa Isabel Leal Salvador Bizinotto^{1*}, Cleibiane Evangelista Franco Borges², Guilherme Caetano Garcia², Joely Ferreira Figueiredo Bittar^{1,2}, Eustáquio Resende Bittar².

¹Hospital Veterinário de Uberaba, Minas Gerais/MG. ²Universidade de Uberaba, Minas Gerais/MG.
*vanessabizinotto@gmail.com.



Fotomicrografia de esfregaço sanguíneo de felino adulto, sem raça definida, apresentando linfócitos atípicos com anisocitose, anisocariose, baixa relação núcleo:citoplasma, nucléolos evidentes e em apresentações múltiplas, e com presença de macronucleose; presença de neutrófilos e bastonetes; ao fundo, eritrócitos, alguns em conformações de rouleaux. Os parâmetros hemantimétricos acusaram anemia normocítica normocrômica sem sinais regenerativos, trombocitopenia e o valor total de leucócitos foi de $720.000/\text{mm}^3$ (52% de linfócitos). Amostra de sangue total submetida ao teste Elisa Fiv/Felv (Idexx®), reagente para leucemia felina (Felv). O paciente foi atendido sob queixa de episódio de vômito e não possuía histórico de vacinação; ao exame clínico, apresentou mucosas hipocoradas e desidratação de 7%. A leucemia linfoblástica aguda é uma neoplasia maligna de células hematopoiéticas precursoras com origem linfoide, comum em felinos acometidos por retrovíroses. A afecção possui rápida evolução clínica e é pouco responsiva a tratamentos. O diagnóstico é realizado pela correlação entre os valores hematológicos (caracterizados por anemias não regenerativas, trombocitopenias e leucocitose, com visualização de linfócitos reativos/atípicos), e mielograma (presença de exacerbada de células linfoblásticas). A relação entre os valores apresentados no hemograma, a morfologia linfocitária e o teste reagente para Felv são indicativos de leucemia linfoblástica aguda, sendo recomendada a realização do mielograma para confirmação. O paciente apresentado foi eutanasiado após os resultados do hemograma e snap test.

Palavras-chaves: Leucemia felina, Felv, Distúrbios hematopoiéticos neoplásicos.

Detalhes técnicos: Microscopia óptica, Nikon eclipse E-200, 100x.

Área: Hematologia.

Oliveira IM, Duarte LFC, Pereira LE, Damasceno AD. **Leucemia linfoblástica aguda em felino: relato de caso**. Pubvet, v.14, n.5, p. 1-6, mai. 2020.

Ferreira RF, Dittrich RL, Montañó PY, da Silva KAL, Fam ALPD. **Perfis hematológicos, bioquímicos e proteína plasmática total de gatos infectados com vírus da leucemia felina**. Archives of veterinary Science, v.22, n.5, p. 111-115, 2017.

Biezus G, Ferian PE, Pereira LHHS, Withoeft JA, Antunes MM, Xavier MGN, Volpato J, de Cristo TG, Fonteque JH, Casagrande RA. **Alterações clínicas e hematológicas em gatos com infecção natural e progressiva pelo vírus da leucemia felina (Felv)**. Acta Scientiae Veterinariae, v. 47, n. 1629, 2019.

†Resumo premiado como Melhor Resumo Fotográfico do V Encontro Nacional de Patologia Clínica Veterinária – ENPCV 2021.

ENPCV 2021 – RESUMO CONVENCIONAL – 051

ACHADOS PRELIMINARES DA INVESTIGAÇÃO DE ERLIQUIOSE EM CÃES DA POPULAÇÃO DE RUA DO ESTADO DO RIO DE JANEIRO

Larissa Helena Pinto de Amorim Sobrinho^{1*}, Gerlaine dos Santos Barbosa¹, Rosane Vieira Batista¹, Amanda Azevedo Cornelio¹, Ana Catarina de Vries Moura¹, Aline Moreira de Souza¹.

¹Laboratório de Patologia Clínica Veterinária, Departamento de Patologia e Clínica Veterinária, Universidade Federal Fluminense (UFF), Rio de Janeiro/RJ. *larissahelena@id.iuff.br.

A população de animais errantes no Estado do Rio de Janeiro está crescendo gradativamente e tem como responsáveis muitas vezes, pessoas em situação de rua. Esses animais, além de não terem acompanhamento veterinário, são expostos a vetores de diversos microrganismos, como a bactéria *Ehrlichia canis*, transmitida pelo carrapato *Rhipicephalus sanguineus*, que causa grande morbidade em cães e é citada como agente zoonótico. Este trabalho objetivou avaliar a ocorrência de erliquiose e alterações hematológicas associadas em cães de moradores de rua do Estado do Rio de Janeiro. O projeto foi aprovado pelo CEUA UFF número 2920261219 e os tutores assinaram um termo de consentimento livre e esclarecido. Os cães foram avaliados por médicos veterinários voluntários de uma ONG que assiste moradores de rua e seus cães no Estado do Rio de Janeiro. Amostras de sangue de 37 cães foram obtidas por venopunção cefálica e encaminhadas para um Hospital Universitário. O teste imunocromatográfico para Erliquiose (ALERE ®) foi positivo em 9/37 (24,32%). Desses, 7/9 apresentaram-se trombocitopênicos, 3/9 tinham anemia normocítica normocrômica, 1/9 tinha leucocitose e 2/9 apresentaram leucopenia. Um dos animais negativos no teste imunocromatográfico apresentou mórula sugestiva de *Ehrlichia* spp. em esfregaço sanguíneo, possivelmente em fase aguda da doença, onde ainda não há detecção de anticorpos. Esse paciente apresentou ainda trombocitopenia, linfócitos reativos e monócitos ativados, além de febre e mucosas hipocoradas. A trombocitopenia foi identificada como alteração mais presente (77,78%) nos animais reagentes para erliquiose, achado este mais comumente encontrado na avaliação laboratorial desta doença, corroborando com a literatura. A anemia (33,33%) pode ser decorrente da supressão da produção, que ocorre na fase crônica da doença, ou da desnutrição. A leucocitose pode ocorrer devido a associação a outras doenças e a leucopenia pela supressão da produção associada a fase crônica da doença. Conclui-se que há um grande percentual de cães errantes com erliquiose no Estado do Rio de Janeiro e que essa hemoparasitose deve ser investigada em animais resgatados da rua, principalmente os que apresentam trombocitopenia. Ressalta-se a importância do hemograma e principalmente da hematoscopia do esfregaço sanguíneo para o auxílio diagnóstico da erliquiose.

Palavras-chave: Cães errantes, *Ehrlichia* spp., diagnóstico.

Área: Hematologia.

ALMEIDA, A. B. P. F.; PAULA, D. A. J.; DUTRA, V.; NAKAZATO, L.; MENDONÇA, A. J.; SOUZA, V. R. F. Infecção por *Ehrlichia canis* e *Anaplasma platys* em cadelas e neonatos de Cuiabá, Mato Grosso. *Archives of Veterinary Science*, [S.l.], v. 15, n. 3, set. 2010.

DOUDIER, B.; OLANO, J.; PAROLA, P.; BROUQUI, P. Factors contributing to emergence of *Ehrlichia* and *Anaplasma* spp. as human pathogens. *Veterinary Parasitology*, v. 167, p. 149–154, 2010.

RAMOS, C. A. N.; RAMOS, R. A. N.; ARAÚJO, F. R.; GUEDES JR, D. S.; SOUZA, I. I. F.; ONO, T. M.; VIEIRA, A. S.; PIMENTEL, D. S.; ROSAS, E. O.; FAUSTINO, M. A. G.; ALVES, L. C. Comparação de nested-PCR com o diagnóstico direto na detecção de *Ehrlichia canis* e *Anaplasma platys* em cães. *Revista Brasileira de Parasitologia Veterinária*, Jaboticabal, v. 18, supl. 1, p. 58-62, dez. 2009.

BRASIL, Agência. Estado do Rio de Janeiro promove campanha de adoção de animais. Correio Braziliense, 2020. Disponível em:

<<https://www.correiobrasiliense.com.br/brasil/2020/08/4870349-estado-do-rio-de-janeiro-promove-campanha-de-adocao-de-animais.html>>. Acesso em: 17 de ago. de 2021.

ENPCV 2021 – RESUMO CONVENCIONAL – 052

AVALIAÇÃO HEMOSTÁTICA DE GATAS SUBMETIDAS À ANESTESIA PARA CASTRAÇÃO ELETIVA

Susana Eduardo Vieira^{1*}, Tainara de Oliveira Martins¹, Paula Lima de Oliveira¹, Maria Rachel Bosculo Melo¹, Breno Fernando Martins de Almeida¹.

¹Centro Universitário das Faculdades Integradas de Ourinhos (Unifio), Ourinhos/SP. *susanavieira1998@outlook.com.

A prática anestésica utiliza fármacos que podem alterar significativamente os parâmetros hemostáticos, entretanto pouco se conhece seus efeitos nos diferentes momentos anestésicos na espécie felina. Objetivou-se avaliar os parâmetros hemostáticos de gatas saudáveis submetidas à anestesia para castração eletiva. Treze gatas hígdas, de 1 a 6 anos e sem alterações nos exames clínico e laboratoriais (hemograma, albumina, ALT, GGT, creatinina e ureia) foram submetidas à medicação pré-anestésica (MPA) com cetamina (10 mg/kg), xilazina (0,5 mg/kg) e morfina (0,2 mg/kg) via IM, anestesia geral induzida com *bolus* intravenoso de propofol (1-3 mg/kg, IND), seguida de anestesia peridural com lidocaína sem vasoconstritor e morfina (0,1 mg/kg) e manutenção anestésica com propofol (0,4 a 0,8 mg/kg/min, INF). As amostras sanguíneas foram colhidas da veia jugular no momento antes da sedação (M0), 15 minutos após a MPA (M1), imediatamente após a IND (M2) e aos 60 minutos de infusão contínua de propofol (M3), sendo acondicionadas em microtubo com citrato de sódio 3,8%, respeitando-se rigorosamente a proporção sangue/anticoagulante. Animais com hemoconcentração ou colheitas realizadas com intercorrência não foram incluídos no estudo. Os tempos de protrombina (TP) e tromboplastina parcial ativada (TTPA) foram realizados em triplicata a partir do plasma citratado em coagulômetro semiautomatizado (CLOTimer) utilizando conjunto de reativos comerciais (CLOT Produtos para Coagulação). Não houve diferença significativa entre os momentos considerando o TP (M0 13,5±2,5 s; M1= 14,5±1,6 s; M2 14,1±1,9 s; M3 13,4±1,7 s) e TTPA (M0 14,4±2,4 s; M1 13,2±3,4 s; M2 13,0±3,5 s; M3 13,2±3,0 s). Conclui-se que a anestesia não afetou os tempos de coagulação de felinos saudáveis, sendo o protocolo anestésico empregado para a ovariectomia seguro segundo parâmetros hemostáticos.

Palavras-chave: Hemostasia, propofol, gatos.

Área: Hematologia.

CAMPOY, L.; PERALTA, S. Canine and feline local anesthetic and analgesic techniques. In: GRIMM, K.A.; LAMONT, L.A.; TRANQUILLI, W.J.; GREENE, S.A.; ROBERTSON, S.A. Veterinary Anesthesia and Analgesia – The Fifth Edition of Lumb and Jones. 5th ed. Iowa: **Wiley Blackwell Publishing**. Cap. 45. p. 827-56, 2015.

SANTOS, T.C. et al. Interferência de um protocolo anestésico sobre parâmetros bioquímicos em cadelas. **Saber Digital**, v. 11, n. 2, p. 94 - 106, 2018.

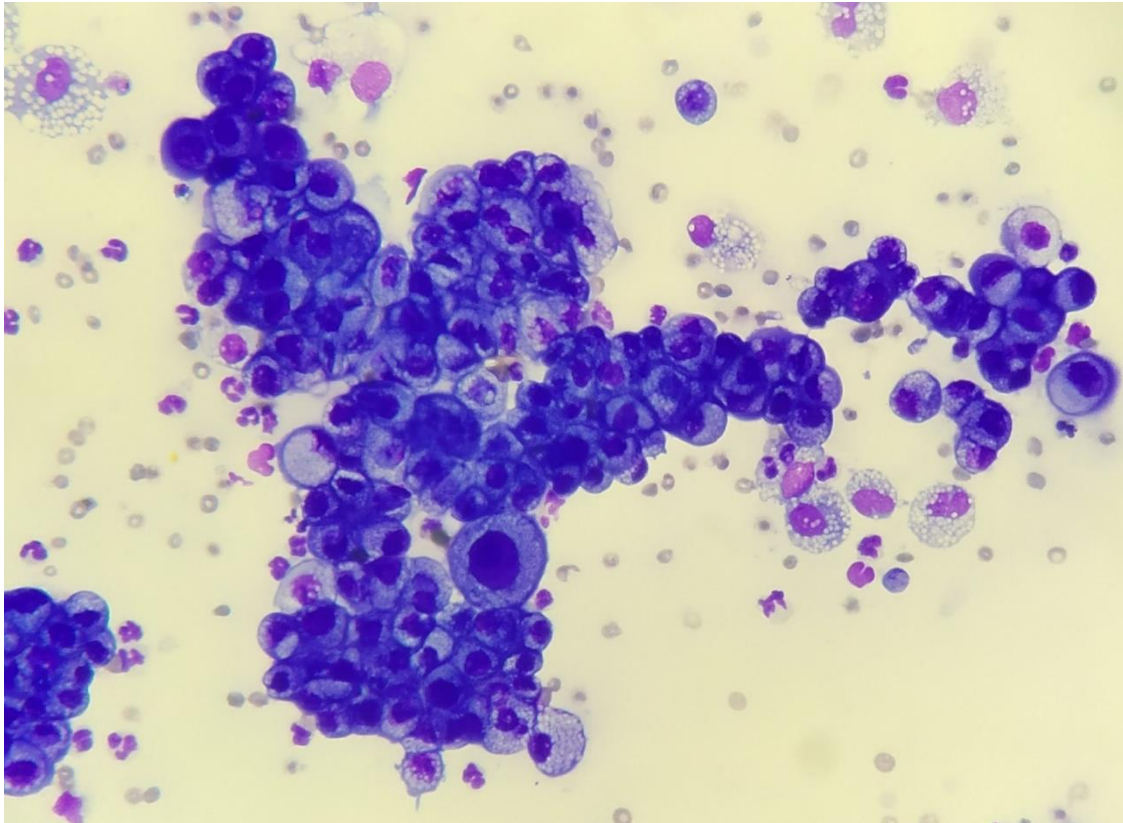
VOLPATO, J. et al. Effects of two sedation protocols in biochemistry variables in cats. **Arq. Bras. Med. Vet. Zootec.** v. 68 n. 5, p. 1129-1136, 2016.

Financiamento: Auxílio Pesquisa FAPESP Processo 2019/14389-3. Aprovação do Comitê de Ética, protocolo número 013/2019.

ENPCV 2021 – RESUMO FOTOGRÁFICO – 053
EFUSÃO PERITONEAL NEOPLÁSICA DE ORIGEM EPITELIAL EM CÃO†

Vanessa Dalla Porta Eder^{1*}, Laura Victoria Quishpe Contreras¹, Ana Soares Borenstein¹, Kauana Kaefer¹, Taynara Fraga Fogaça¹, Stella de Faria Valle¹.

¹Laboratório de Análises Clínicas Veterinárias, Universidade Federal do Rio Grande do Sul/RS. *vanessadllp@gmail.com.



Fotomicrografia de efusão peritoneal de um cão, macho, sem raça definida, 16 anos. Histórico de remoção de adenocarcinoma gástrico confirmado por histopatologia de uma massa do antro do estômago há dois meses. Ao exame físico-químico, o líquido apresentou coloração avermelhada, aspecto turvo, densidade 1.032, pH 8.0, glicose 26 mg/dL e proteínas totais 4,9 g/dL. A contagem total de células nucleadas foi de 20.200/ μ L. Na análise citopatológica, evidenciou-se uma população celular composta predominantemente por células epiteliais moderada a intensamente displásicas dispostas em grupos coesos ou isoladas, com ocasionais arranjos acinares e trabeculares, apresentando acentuadas anisocitose e anisocariose e frequente binucleação. Citoplasma bem delimitado, basofílico e intensamente vacuolizado, núcleos arredondados centrais e paracentrais, com cromatina frouxa e nucléolos pouco evidentes. Ainda, observou-se discreta presença de neutrófilos íntegros, linfócitos pequenos e macrófagos intensamente ativados exibindo rara leucofagocitose e discreta quantidade de eritrócitos. Entre as causas de formação de efusões abdominais em cães, neoplasias estão entre as mais prevalentes, especialmente em animais acima de oito anos de idade. Carcinomas e adenocarcinomas são reportados como as neoplasias mais frequentes observadas nestes casos. Tais efusões são comumente classificadas como exsudatos por apresentar altas concentrações de proteína e elevada contagem celular, derivadas de um processo inflamatório com um aumento da permeabilidade vascular, induzido pelo processo neoplásico. A análise de derrames cavitários é fundamental no esclarecimento do mecanismo patofisiológico envolvido no acúmulo do líquido e direcionamento do diagnóstico diferencial. Quando se estabelece uma classificação específica, esta

pode apresentar valor diagnóstico se avaliada no contexto do histórico clínico e demais exames complementares.

Palavras-chave: Citopatologia, adenocarcinoma, líquido cavitário.

Detalhes técnicos: Microscopia óptica, Opticam O600R, 400x, Coloração Panótico Rápido.

Área: Análise de Líquidos.

ALONSO, F. H.; BULLA, C.; PAES, P. R. O. Canine cavitory effusion: a retrospective study of 304 cases in Brazil. **Arquivo Brasileiro de Medicina Veterinária e Zootecnia**, v. 71, n. 3, p. 869-877, may – jun, 2019.

BOHN, A. Analysis of canine peritoneal fluid analysis. **Veterinary Clinics of North America-Small Animal Practice**, v. 47, n. 1, p. 123-133, 2016.

OLIVEIRA, A. et al. Retrospective study of the aetiopathological diagnosis of pleural or peritoneal effusion exams of dogs and cats. **Comparative Clinical Pathology**, v. 30, n. 5, p. 811-820, aug, 2021.

WESTON, P. J. et al. Clinical, CT, and ultrasonographic features of canine and feline pleural and peritoneal carcinomatosis and sarcomatosis. **Veterinary Radiology & Ultrasound**, v. 62, n. 3, p. 331-341, 2021.

†Resumo premiado como Melhor Resumo Fotográfico do V Encontro Nacional de Patologia Clínica Veterinária – ENPCV 2021.

ENPCV 2021 – RESUMO CONVENCIONAL – 054
DETECÇÃO DE BACTÉRIA PRODUTORA DE BETALACTAMASES DE ESPECTRO ESTENDIDO
(ESBL) EM GUAXINIM MÃO PELADA: RELATO DE CASO

Eduarda Butschardt^{1*}, Julio Cesar de Souza Júnior¹, Joelma Lucioli¹, Eleine Kuroki Anzai¹.

¹Fundação Universidade Regional de Blumenau/FURB. Blumenau, SC. *eanzai@furb.br.

As bactérias produtoras de betalactamases secretam enzimas que conferem o mecanismo de resistência às cefalosporinas de terceira e quarta geração, as quais, são amplamente utilizadas na clínica e terapêutica, acarretando um grave problema de saúde pública mundial. As principais bactérias que assumem este mecanismo de resistência são as enterobactérias, tais como *Klebsiella pneumoniae* e a *Escherichia Coli*. O guaxinim mão-pelada (*Procyon cancrivorus*) é um mamífero que vive em florestas próximos a rios ou lagos, são nativos da América do Sul. O animal foi entregue pela Polícia Ambiental de Santa Catarina ao Serviço de Atendimento a Animais Silvestres em Blumenau (SASBLU), localizado no Hospital Escola Veterinário da FURB, vítima de ataque de um cão, apresentava lesões no olho esquerdo e fratura do maxilar. O presente trabalho tem como objetivo demonstrar o relato de caso de um mamífero com a presença de bactérias produtoras de ESBL. Foi realizado coleta de swab retal em meio de transporte Amies e a semeadura em placas MacConkey com e sem antibiótico (Ceftriaxona), testes bioquímicos (Rugai com lisina) e o antibiograma. Na semeadura das placas MacConkey houve crescimento bacteriano com colônias rosas mucoides, que através dos testes bioquímicos foram identificadas como colônias de *E. coli*. que foram confirmados com a semeadura das placas Ágar sangue e Chromagar. O antibiograma foi realizado de acordo com os pontos descritos pelo CLSI-2020, com os antimicrobianos Amoxicilina + Ácido Clavulanato (AMC); Ceftriaxona (CRO); Cefotaxima (CAZ); Ceftiofur (CTX); Aztreonam (ATM), Doxiciclina (DOX); Gentamicina (GEN); Tetraciclina (TET); Enrofloxacin (ENO); Ampicilina (AMP); Cotrimoxazol (SUT); Cloranfenicol (CLO); Cefovecin (CVN) a Tetraciclina, Ampicilina, Cotrimoxazol e Cefovecin. O teste confirmatório para ESBL foi realizado utilizando o Método de Disco de Aproximação, onde foi utilizado um disco de amoxicilina associado ao ácido clavulânico situado no centro da placa, e discos de β -lactâmicos como a ceftazidima, cefotaxima, ceftriaxona e aztreonam, localizados em torno do disco de amoxicilina a uma distância de 20 a 25 mm um do outro. O resultado positivo foi identificado pela extensão do halo de inibição entre o disco de amoxicilina/clavulanato e os demais discos sem inibidor, ou pelo o aparecimento de uma “zona fantasma”, sem crescimento microbiano entre esses. Conclui-se com o trabalho que o uso indiscriminado de antibióticos na agricultura, pecuária e terapêutica acarreta em contaminação ambiental, fato condizente com a presença de mecanismos de multirresistência em espécies da fauna silvestre, que não possuem contato com estes antimicrobianos, sendo considerado assim um grave problema de saúde única.

Palavras-chave: bactérias; ESBL, multirresistência; guaxinim mão-pelada.

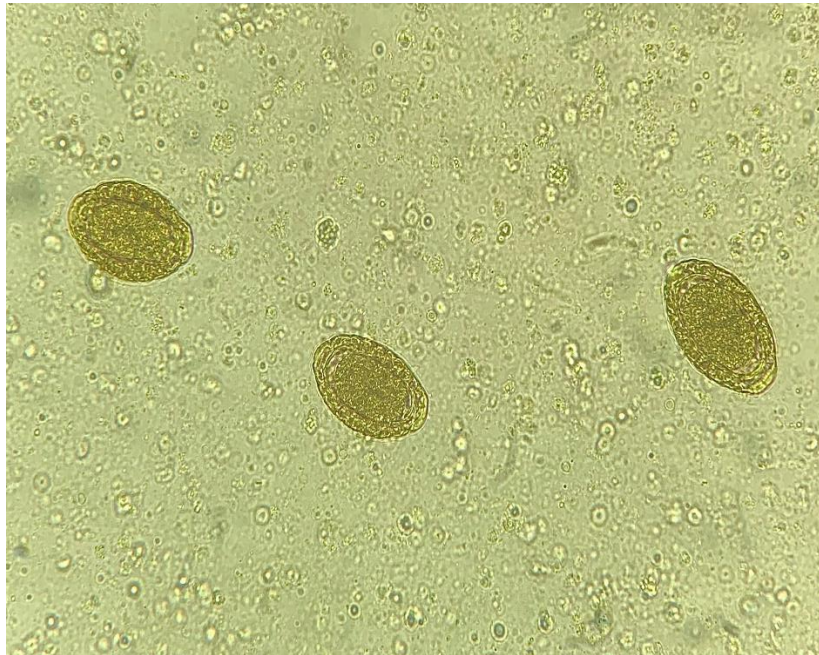
Área: microbiológica

SILVA, Ketrin Cristina da; LINCOPAN, Nilton. Epidemiologia das betalactamases de espectro estendido no Brasil: impacto clínico e implicações para o agronegócio. J Bras Patol Med Lab, São Paulo, v. 48, n. 2, p. 1-9, 2012.

ENPCV 2021 – RESUMO FOTOGRÁFICO – 055
OVOS DE *Dioctophyma renale* EM SEDIMENTO URINÁRIO DE CÃO

Joana Garcia Paz Miranda^{1*}, Jônathan David Ribas Chagas², Isaac Leandro Lira Pinto², Bruna de Azevedo Baêta³.

¹Laboratório Clínico Veterinário (LABOCANI), Paracambi, RJ; ²Laboratório de Patologia Clínica Veterinária, Departamento de Medicina Veterinária, Universidade Federal Rural do Rio de Janeiro (UFRRJ); ³Laboratório de Cultivo de Células e Hemoparasitos, Departamento de Parasitologia Animal, Universidade Federal Rural do Rio de Janeiro (UFRRJ). Seropédica, RJ. *joanna.garcia.paz@gmail.com.



Fotomicrografia 400 X de ovos sugestivos de *Dioctophyma renale* em análise de sedimento urinário em canino, fêmea, sem raça definida (SRD), com aproximadamente 5 anos de idade. Foram solicitados exames complementares como hemograma, bioquímica renal e urinálise. Na análise hematológica pôde-se observar leucocitose, eosinofilia, neutrofilia, além de hiperproteinemia. Na bioquímica renal, os valores estavam dentro dos intervalos de referência instituídas para a espécie. Já a urinálise evidenciou intensa hematúria, piúria e ovos do parasita. *Dioctophyma renale* é conhecido como verme gigante do rim, sendo considerado o maior nematoide que acomete os animais domésticos. Seus ovos são biopericulados, elípticos, coloração castanho-amarelada e apresentam parede espessa e enrugada, tampões bipolares com uma a duas células em seu interior. O parasito é encontrado com maior frequência no rim direito, entretanto, o rim esquerdo, cavidade abdominal, cavidade torácica, ureteres, bexiga e tecido subcutâneo de animais domésticos e silvestres podem ser acometidos. O diagnóstico também pode ser realizado através da observação de *D. renale* em achados de necropsia e exame ultrassonográfico. O tratamento consiste em nefrotomia, para casos em que ambos os rins estejam afetados ou nefrectomia do rim afetado, nos casos em que o rim oposto esteja em bom funcionamento, sendo esta a conduta escolhida para a paciente.

Palavras-chaves: Helminto, rins, urinálise.

Detalhes técnicos: captura com Iphone XR, Microscopia óptica – L3000B, objetiva - 40x, sem coloração.

Área: Urinálise.

DE SOUZA, M. S., DUARTE, G. D., DE BRITO, S. A. P., & DE FARIAS, L. A. *Dioctophyma renale*: Revisão. **PUBVET**. v. 13, n. 6, p. 1-6, jun., 2019.

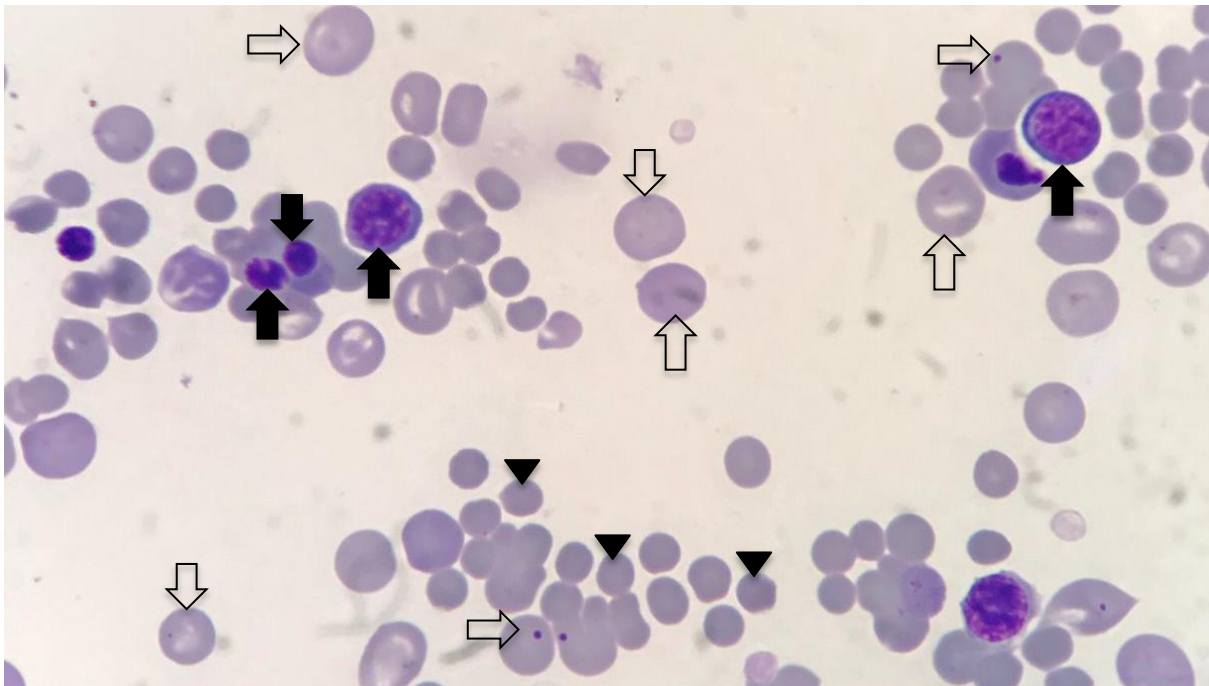
PIZZINATTO, F. D., FRESCHI, N., SÔNEGO, D. A., STOCCO, M. B., DOWER, N. M. B., DE CÁSSIA MARTINI, A., & DE SOUZA, R. L. Parasitismo por *Dioctophyma renale* em cão: aspectos clínico-cirúrgico. **Acta Scientiae Veterinariae**, v. 47, no.1, p.407, 2019.

SILVEIRA, C. S., DIEFENBACH, A., MISTIERI, M. L., MACHADO, I. R., & ANJOS, B. L. *Dioctophyma renale* em 28 cães: aspectos clinicopatológicos e ultrassonográficos. **Pesquisa Veterinária Brasileira**, v. 35, p. 899-905, 2015.

ENPCV 2021 – RESUMO FOTOGRÁFICO – 056
ANEMIA REGENERATIVA EM CANINO

Carolina Aparecida Milhorine^{1*}, Julian Andrade Santos¹, Matheus Henrique Dário Silva², Fábio Nelson Gava³, Karina Keller Marques da Costa Flaiban¹.

¹Laboratório de Patologia Clínica Veterinária, Departamento de Medicina Veterinária Preventiva, Universidade Estadual de Londrina (UEL), Londrina – Paraná. ²Clínica Cirúrgica de Animais de Companhia, Departamento de Medicina Veterinária, Universidade Estadual de Londrina (UEL), Londrina – Paraná. ³Clínica Médica de Animais de Companhia, Departamento de Medicina Veterinária, Universidade Estadual de Londrina (UEL), Londrina – Paraná. *carolina.milhorine@uel.br.



Fotomicrografia de lâmina de sangue periférico de canino, sem raça definida, fêmea de cinco anos de idade, castrada, não vermifugada e com vacinação desatualizada que apresentava ao exame físico astenia, hiporexia, dispneia, hipertermia, taquicardia, tempo de preenchimento capilar aumentado, mucosas pálidas e ictéricas, depressão do nível de consciência e hepatomegalia à palpação. Ao hemograma pós transfusional no internamento foi verificado anemia regenerativa macrocítica hipocrômica (hemoglobina 4,3 g/dL e volume globular 16,1%), leucocitose por neutrofilia com desvio à esquerda regenerativo moderado, observação de 251 hemácias nucleadas em 100 leucócitos, anisocitose, policromasia, corpúsculos de Howell-Jolly, poiquilocitose, presença de esferócitos e trombocitopenia. O teste de aglutinação em solução salina foi positivo e na lâmina puderam ser observadas figuras de mitose de rubricitos. Na imagem pode-se observar a presença de sinais de regeneração, como hemácias policromatófilas, corpúsculos de Howell-Jolly indicados pelas setas vazadas e hemácias nucleadas em diferentes estágios de maturação: metarrubricitos, rubricitos e prorubricito pelas setas preenchidas, também podem ser observados esferócitos destacados pelas pontas de setas. Hemácias nucleadas podem ser encontradas em pequena quantidade no sangue de cães e gatos com anemia regenerativa, porém em casos nos quais são identificadas mais de 15 metarrubricitos em 100 leucócitos deve ser considerada a existência de lesão severa ou ruptura da arquitetura da medula óssea ou ainda intoxicação por chumbo.

Palavras-chaves: Hemácias nucleadas; Esferocitose; Regeneração; Mitose.

Detalhes técnicos: Microscopia óptica, Olympus CX31, 1000x (Imersão em óleo), aparelho para captura smartphone Iphone 7 plus. Coloração: Corante rápido para hematologia.

Área: Hematologia.

BARGER A. M. The complete blood cell count: a powerful diagnostic tool. *The Veterinary clinics of North America. Small Animal Practice*, 33(6), 1207–1222. Nov, 2003.

MÜLLER, M. et al. Association of nucleated red blood cells with mortality in critically ill dogs. **The Veterinary record**, 175(20), 508. Epub. Ago, 2014.

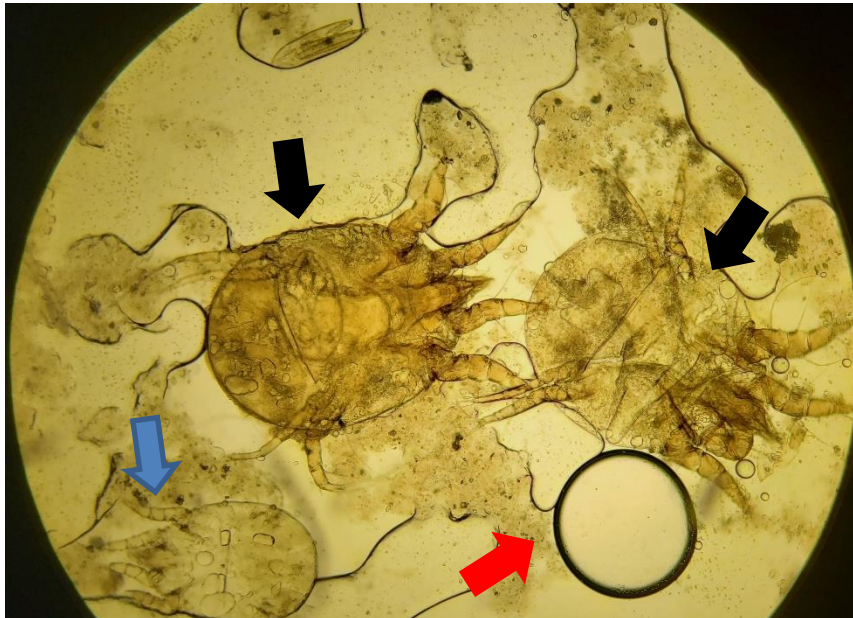
SWANN, J. W. et al. ACVIM consensus statement on the treatment of immune-mediated hemolytic anemia in dogs. **Journal of veterinary internal medicine**, 33(3), 1141–1172. Epub. Mar, 2019.

WALKER, D. Esfregaços de Sangue Periférico. In: COWELL, RICK L. et. al.. **Diagnóstico Citológico e Hematologia de Cães e Gatos**. 3ª edição. São Paulo: MedVet Ltda, 2009. Capítulo 26.

ENPCV 2021 – RESUMO FOTOGRÁFICO – 057
***Psoroptes cuniculi* EM LAGOMORFO**

Vanessa Isabel Leal Salvador Bizinotto^{1*}, Guilherme Caetano Garcia², Cleibiane Evangelista Franco Borges², Joely Ferreira Figueiredo Bittar^{1,2}, Eustáquio Resende Bittar².

¹Hospital Veterinário de Uberaba, Minas Gerais/MG. ²Universidade de Uberaba, Minas Gerais/MG.
*vanessabizinotto@gmail.com.



Fotomicrografia de exame parasitológico de pele por raspado profundo em orelha de coelho não sexado e adulto, com queixa clínica de prurido e descamação auricular, apresentando ectoparasitos compatível com *Psoroptes cuniculi*, com um exemplar larva (seta azul) em vista dorsal, caracterizada por três pares de patas, e dois exemplares de fêmeas em vista ventral (setas pretas), com presença de estrutura sugestiva de ovo (seta vermelha). Esse parasito é um ácaro sem interesse em saúde pública, não penetrante de corpo oval, face sem espinhos, rostro longo e cônico e patas espessas. O parasitismo em coelhos é comum em pavilhões auriculares e áreas dorsais do corpo, com desenvolvimento de caspas, prurido, hiperemia, alopecia e inflamação, com possibilidade de desenvolvimento de infecções bacterianas (geralmente pasteurelose) e/ou fúngicas (principalmente por *Microsporum* spp.) secundárias e otoemATOMa; a formação de crostas amareladas e marrons está diretamente relacionada ao grau de parasitismo do hospedeiro. Os principais sinais clínicos são coceira e balanço da cabeça. O diagnóstico da otodectose pode ser feito através da visualização do parasito com auxílio de otoscópio, porém a confirmação da espécie é realizada por meio da análise de pelos e crostas coletados das regiões afetadas, adicionados à KOH 10%, com finalidade de clarificação dos pelos.

Palavras-chaves: Ectoparasitos, Parasitologia de animais silvestres, Ácaro de lagomorfo.

Detalhes técnicos: Microscopia óptica, Nikon eclipse E-200, 40x.

Área: Parasitologia.

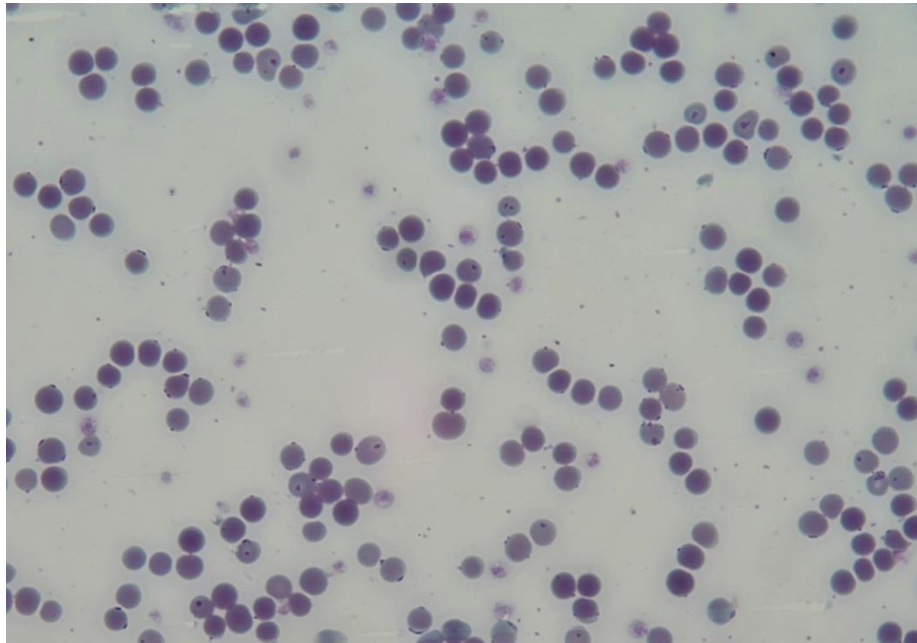
Quinton JF. **Novos animais de estimação: pequenos mamíferos**. 1ed. São Paulo: Roca, 2005. 264 p.
Monteiro, SG. Astigmata – Sarnas. In: **Parasitologia na medicina veterinária**. 1ed. São Paulo: Roca, 2016. p. 37-38.

Teixeira VN. Rodentia – Roedores exóticos (rato, camundongo, hamster, gerbilo, porquinho-da-índia e chinchila). *In*: Cubas ZS, Silva JCR, Catão-Dias JL. **Tratado de animais selvagens: medicina veterinária**. 2ed. São Paulo: GEN/Roca, 2014. p. 1169-1208.

ENPCV 2021 – RESUMO FOTOGRÁFICO – 059
PRIMEIRA DETECÇÃO MICROSCÓPICA DE *MYCOPLASMA* SPP. EM OVINO NO BRASIL

Otávio Messias Ribeiro Vasconcelos^{1*}, Júlia Ventorin Bergamasco¹, Monique Rusch Rossato¹, Letícia Gondim Souto¹, Roberta Martins Basso¹, Regina Kiomi Takahira¹.

¹Universidade Estadual Paulista Júlio Mesquita Filho – Câmpus de Botucatu/SP. *otavio.vasconcelos@unesp.br.



Análise microscópica de esfregaço sanguíneo evidenciando estruturas compatíveis com *Mycoplasma* spp. em região epicelular das hemácias, confirmado por biologia molecular (PCR) em ovino, da raça Dorper, fêmea, adulta, proveniente do rebanho do Hospital Veterinário. O animal apresentava histórico de abscesso de raiz dentária em região dorsal caudal com acúmulo de secreção, crostas e prurido e escore corporal baixo (2/5). Solicitaram-se exames complementares como hemograma, coproparasitológico e cultura/antibiograma. No exame hematológico foram observadas anemia (Hematócrito; 16%) do tipo normocítica normocrômica, apresentando discreta anisocitose, além de linfopenia e basofilia. Os hemoplasmas são bactérias pequenas, gram-negativas, pleomórficas, causadoras de anemia hemolítica severa, além de serem parasitas obrigatórios de eritrócitos. O *Mycoplasma ovis*, inicialmente descrito como *Eperythrozoon ovis*, apresenta similaridades genéticas com o *Candidatus Mycoplasma haemovis* e ainda não teve seu genoma completo analisado. Apesar de ser mundialmente descrita, sua presença molecular foi relatada apenas recentemente no Brasil, inicialmente em caprinos (2017) e mais recentemente em ovinos (2019), porém esta é a primeira descrição morfológica de *Mycoplasma* spp em ovinos de que os autores têm conhecimento no país. Sua localização epicelular o diferencia do gênero *Anaplasma*. Apesar disso, o diagnóstico molecular é de suma importância, visando à confirmação diagnóstica e rapidez com o tratamento.

Palavras-chaves: Haemoplasma, anemia hemolítica, hemograma.

Detalhes técnicos: Microscopia óptica, OLYMPUS BX60, 1000x (Imersão em óleo), Coloração: Panótico Rápido.

Área: Hematologia.

SOUZA, U.A. et al. First molecular detection of *Mycoplasma ovis* (Hemotropic mycoplasmas) from Sheep in Brazil. **Brazilian Journal of Veterinary Parasitology**, v.28, n.3, p.360-366, 2019.

MARTÍNEZ - HERNÁNDEZ, J.M. et al. Molecular detection of *Mycoplasma ovis* in an outbreak of hemolytic anemia in sheep from Veracruz, Mexico. **Tropical Animal Health and Production**. v. 51, p. 243–248, 2019.

WANG, X et al. Molecular characterization of hemotropic mycoplasmas (*Mycoplasma ovis* and 'Candidatus *Mycoplasma haemovis*') in sheep and goats in China. **BMC Veterinary Research**, v. 13, p. 1–8, 2017.

ENPCV 2021 – RESUMO FOTOGRÁFICO – 060
O USO DE GABAPENTINA EM DOSE ÚNICA NÃO AFETA O PLAQUETOGRAMA DE FELINOS SAUDÁVEIS

Thais Torres do Carmo^{1*}, Myleni Barrieli Silva¹, Tainara de Oliveira Martins¹, Mariana Orlandini Mendonça¹, Marcel Gambin Marques¹, Breno Fernando Martins de Almeida¹.

¹Centro Universitário das Faculdades Integradas de Ourinhos (*Unifio*), Ourinhos/SP. *thatorresc@hotmail.com.

O manejo da espécie felina durante as consultas veterinárias é um grande desafio, pois os gatos podem apresentar alterações comportamentais secundárias à excitação, medo ou ansiedade, que dificultam a obtenção de amostras para exames e podem alterar alguns parâmetros hematológicos. Com o propósito de evitar tais intercorrências, a gabapentina tem sido utilizada para reduzir a ansiedade e o medo dos gatos durante as consultas veterinárias. Portanto o presente trabalho teve como objetivo avaliar os efeitos da gabapentina no plaquetograma de felinos saudáveis. Foram selecionados 15 gatos sem alterações clínicas e laboratoriais (hemograma, ALT, albumina, creatinina, GGT, globulina, proteína total e ureia) avaliados em duas visitas com intervalo de 7 dias. Aleatoriamente, por sorteio, os gatos receberam por via oral 100 mg de gabapentina ou placebo, 2 horas antes da coleta de sangue de forma randomizada e cega. Dois mililitros de sangue foram obtidos por punção jugular e acondicionados com EDTA. A contagem de plaquetas automatizada e o volume plaquetário médio (VPM) foram obtidos em contador automatizado de células veterinário (ABX Micros ESV 60), a contagem manual de plaquetas foi realizada em hemocítometro com solução de oxalato de amônio e a estimativa de plaquetas por campo foi realizada em esfregaço sanguíneo. As variáveis tiveram a normalidade avaliada pelo teste de Shapiro-Wilk e as diferenças entre os grupos foram verificadas pelo teste de t pareado, sendo significativas quando $p < 0,05$. Não houve diferença quanto à contagem de plaquetas automatizada (362 ± 146 vs. $368 \pm 133 \times 10^3/\mu\text{L}$, $p = 0,8295$) e manual (427 ± 159 vs. $424 \pm 121 \times 10^3/\mu\text{L}$, $p = 0,4189$), quanto ao VPM ($13,1 \pm 1,9$ vs. $12,5 \pm 1,5$ fL, $p = 0,3972$) e quanto à estimativa de plaquetas por campo ($19,7 \pm 5,3$ vs. $18,4 \pm 5,3$ p/cp/1000x, $p = 0,2739$). Conclui-se que a utilização de gabapentina em dose única com o objetivo de sedação não afetou o plaquetograma de felinos saudáveis, não evitando, portanto, uma possível trombocitose decorrente da excitação.

Palavras-chave: Gatos, Hemograma, Plaqueta.

Área: Hematologia.

JAIN, N. C. In: JAIN, N. C. Philadelphia: Lea & Febiger. Hematologic Techniques. Schalm's Veterinary Hematology. v. 2, p. 20-86, 1986.

PANKRATZ, K. E.; FERRIS, K. K.; GRIFFITH, E. H.; et al. Use of single-dose oral gabapentin to attenuate fear responses in cage-trap confined community cats: a doubleblind, placebo-controlled field trial. *Journal of Feline Medicine and Surgery*, v. 20, n.6, p. 535–543. 2017.

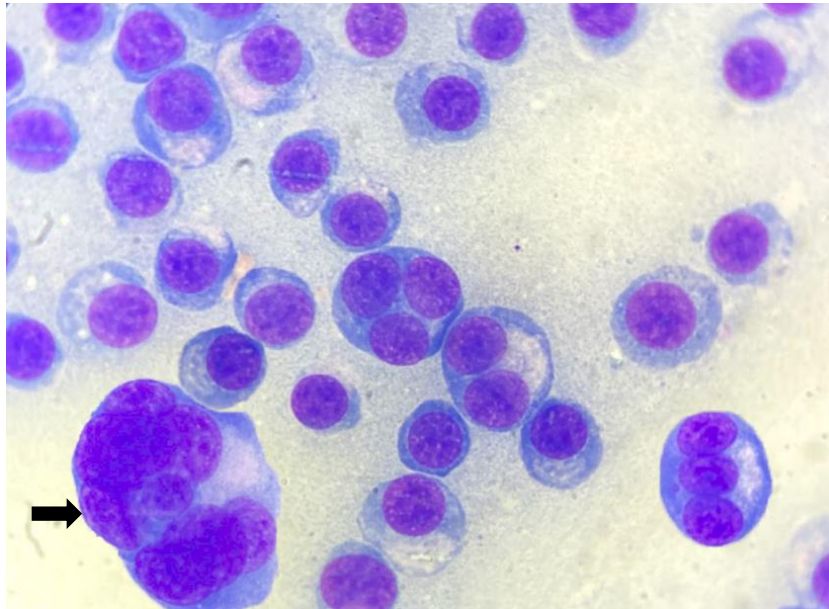
PASTOR, J.; CUENCA, R.; VELARDE, R.; VIÑAS, L.; LAVIN, S. Evaluation of a Hematology Analyzer with Canine and Feline Blood. *Veterinary Clinical Pathology*. v. 26, n. 3, p.138–147, 1997.

VAN HAAFTEN, K. A., FORSYTHE, L. R. E., STELOW, E. A., et al. Effects of a single preappointment dose of gabapentin on signs of stress in cats during transportation and veterinary examination. *Journal of the American Veterinary Medical Association*, v. 251, n. 10, p. 1175–1181. 2017.

**ENPCV 2021 – RESUMO FOTOGRÁFICO – 061
PLASMOCITOMA CUTÂNEO†**

Larissa Alves do Nascimento^{1*}, Laura Passos Paulino¹, Milla Bezerra Paiva², Breno Souza Salgado³,
Monally Conceição Costa de Aquino¹.

¹Universidade Estácio de Sá – UNESA, Rio de Janeiro/RJ. ²IOC – Fiocruz – Laboratório Interdisciplinar de Pesquisas Médicas (LIPMED), Rio de Janeiro/RJ. ³Centro de Ciências as Saúde – UFES, Vitória/ES. *larissaadn.vet@gmail.com.



Um cão, macho, SDR, com 12 anos de idade e castrado, foi encaminhado à Clínica Veterinária devido à presença de múltiplos nódulos cutâneos com rarefação pilosa, tamanhos irregulares e consistência macia, distribuídos principalmente na região dorsal. A punção por capilaridade de alguns nódulos resultou em diagnóstico sugestivo de plasmocitoma. Na análise microscópica verificou-se elevada celularidade, composta por células redondas com núcleos redondos, predominantemente periféricos, com padrão de cromatina frouxa a moderadamente condensada e nucléolos proeminentes. Observou-se notável presença de células multinucleadas (com até 8 núcleos – seta), citoplasma basofílico com bordas bem definidas e área de Golgi evidente, além de apresentar discretas anisocitose e anisocariose. O plasmocitoma é uma neoplasia benigna incomum em cães, originária de plasmócitos derivados de linfócitos B, o qual pode ocorrer em qualquer tecido mole, principalmente na pele, cavidade oral e sistema digestivo. Macroscopicamente, são tumores alopecicos, pequenos, macios e geralmente são únicos (>95%), mas podem se apresentar de forma disseminada, como neste caso. A maioria dos plasmocitomas cutâneos são lesões benignas e a excisão cirúrgica, associada à quimioterapia e/ou radioterapia costuma ser curativa. Ocasionalmente, plasmocitomas cutâneos múltiplos ou solitários exibem comportamento maligno e podem metastatizar para órgãos internos. Embora o diagnóstico geralmente seja realizado por citologia aspirativa, é recomendada a confirmação histopatológica. Em casos de tumores de células redondas mal diferenciados, alguns marcadores imunohistoquímicos específicos para plasmócitos podem ser utilizados, incluindo imunoglobulina, cadeias leves e pesadas, MUM1 e tioflavina T.

Palavras-chaves: Citopatologia, neoplasia, plasmócitos.

Detalhes técnicos: Microscopia óptica, Opton TNB-01B, 1000x (Imersão em óleo), Coloração: Panótico Rápido.

Área: Citopatologia

BOOSTROM, B.O. et al. Canine Cutaneous Plasmacytosis: 21 Cases (2005–2015). **J Vet Intern Med** 2017;31:1074–1080.

ELLIOTT, J. et al. Response and outcome following radiation therapy of macroscopic canine plasma cell tumours. **Vet Comp Oncol**. 2020 Dec;18(4):718-726.

GUNDIM, L. F. et al. AVALIAÇÃO IMUNOHISTOQUÍMICA DE PLASMOCITOMA CUTÂNEO EM UM CÃO: RELATO DE CASO. **Veterinária e Zootecnia** 2016; 23(4): 613-617.

ROUT, E. D. et al. Progression of cutaneous plasmacytoma to plasma cell leukemia in a dog. **Vet Clin Pathol**. 2017 Mar;46(1):77-84.

†Resumo premiado como Melhor Resumo Fotográfico do V Encontro Nacional de Patologia Clínica Veterinária – ENPCV 2021.

ENPCV 2021 – RESUMO CONVENCIONAL – 062
EFEITOS DAS VIAS DE COLHEITA SANGUÍNEA SOBRE OS PARÂMETROS HEMATOLÓGICOS EM
JABUTI-TINGA (*Chelonoidis denticulata*)

Naiara Vidal Stocco^{1*}, Ágatha Ferreira Xavier de Oliveira¹, Alexandre Carvalho Costa¹, Elisabeth Neves Mureb¹, Daniel de Almeida Balthazar¹, Cristiane Divan Baldani¹.

¹Universidade Federal Rural do Rio de Janeiro- (UFRRJ), Seropédica/RJ. *nah.vidal.stocco@gmail.com.

Estabelecer parâmetros hematológicos para espécies silvestres é extremamente importante, a fim de auxiliar na compreensão fisiológica, diagnóstico, prevenção de doenças e conservação destas espécies. Entretanto, antes de definir valores hematológicos de referência é necessário conhecer sítios e métodos de colheita adequados. O objetivo do presente estudo foi analisar o efeito dos sítios de colheita (seio venoso subcarapacial caudal e veia jugular), nos parâmetros hematológicos em *Chelonoidis denticulata*, a fim de minimizar possíveis erros pré-analíticos que poderão alterar diretamente o resultado e interpretação dos exames. A colheita do material biológico foi autorizada pelo SISBio nº 62939 1, onde foram amostrados 11 indivíduos. Os parâmetros hematológicos foram determinados e organizados em dois grupos, sendo seio venoso subcarapacial caudal obtido por meio de contenção física. A veia jugular foi acessado por contenção química, propofol 1% (5mg/kg). As contagens totais de eritrócitos e leucócitos foram realizadas em câmara de Neubauer, diluição 1:100. O hematócrito foi obtido por microhematócrito e a proteína plasmática determinada por refratometria. Os resultados foram analisados por estatística descritiva e utilizado o teste T para comparar as diferenças entre os sítios de colheita. Foram observadas diferenças significativas ($p < 0,05$), onde a média dos eritrócitos totais (0,51), hematócrito (27,1) e proteína plasmática (5,0), obtidas a partir da jugular foram maiores, quando comparadas ao seio venoso subcarapacial caudal (eritrócitos: 0,35; hematócrito: 20,7; proteína plasmática: 3,6). Tais diferenças podem ser explicadas, pois nos répteis os vasos linfáticos acompanham os vasos sanguíneos, ocorrendo frequentemente a mistura do sangue com linfa no momento da obtenção da amostra, culminando na redução dos parâmetros hematológicos. Em contrapartida, os leucócitos totais foram inferiores nas amostras adquiridas a partir da jugular quando comparada ao seio (2954,5/4886,4). Essa redução pode estar associada a utilização do propofol ou liberação de substâncias vasoativas, pelo sequestro marginal de células. Conclui-se, que houve diferença significativa entre as duas vias de colheita, sendo observado provável hemodiluição linfática nas amostras colhidas pelo seio venoso subcarapacial caudal. Ademais é primordial levar em consideração o local de colheita antes de interpretar os resultados laboratoriais e avaliar o estado de saúde do animal.

Palavras-chave: répteis, hematologia, hemodiluição, linfa.

Área: Hematologia.

AYRES, M. et al. Bioestat 5.0 **Aplicações estatísticas nas áreas das ciências biológicas e médicas**. Belém: IDSM, 2007. 364p.

BOTELHO, R.P.; NASCIMENTO, M.D.; FILHO, F.M. Propofol: avaliação clínica e laboratorial em cães. **Revista Brasileira de Ciências Veterinárias**, [s. l.], v.3, n.3, p. 81-87, 1996.

CAMPBELL, T. W. Bioquímica Clínica dos Répteis. In: THRALL, M. A.; WEISER, G.; ALLISON, R. W.; CAMPBELL, T. W. **Hematologia e Bioquímica Clínica Veterinária**. São Paulo: Roca, 2014, p.1267-1283.

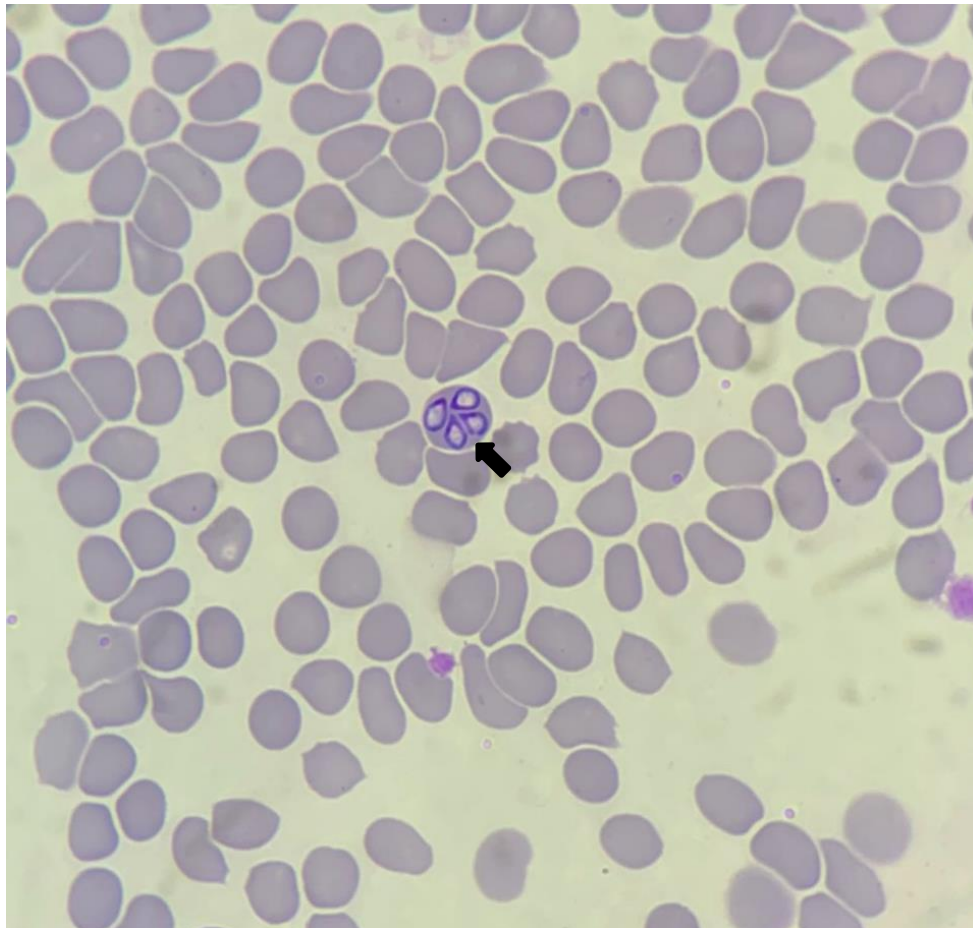
GOTTDENKER, N. L.; JACOBSON E. R. Effect of venipuncture sites on hematologic and clinical biochemical values in desert tortoises (*Gopherus agassizii*). **American Journal of Veterinary Research**, [s. l.], v.56, n. 1, p.19–21, 1995.

SILVESTRE, A. M.; LAVIN, S.; CUENCA, R. La Bioquímica Sanguínea en Clínica de Reptiles. **Consulta Difus. Vet.**, v. 200, p.31-40. 2013.

ENPCV 2021 – RESUMO FOTOGRÁFICO – 064
***Babesia* spp. EM ESFREGAÇO SANGUÍNEO DE CÃO**

Jônathan David Ribas Chagas^{1*}, Isaac Leandro Lira Pinto¹, Joana Garcia Paz Miranda², Bruna de Azevedo Baêta³, Cristiane Divan Baldani¹; Carlos Henrique Machado¹.

¹Laboratório de Patologia Clínica Veterinária, Departamento de Medicina Veterinária, Universidade Federal Rural do Rio de Janeiro (UFRRJ); ²Laboratório Clínico Veterinário (LABOCANI), Paracambi, RJ; ³Laboratório de Cultivo de Células e Hemoparasitos, Departamento de Parasitologia Animal, Universidade Federal Rural do Rio de Janeiro (UFRRJ). Seropédica, RJ. *jonatachagas@hotmail.com.



Fotomicrografia de esfregaço sanguíneo apresentando estruturas de inclusões intraeritrocitárias compatíveis com *Babesia* spp., em paciente canino, fêmea, sem raça definida (SRD), com 1 ano de idade. Foram solicitados exames complementares como hemograma, perfis bioquímicos renal e hepática e pesquisa de hemoparasitos. No hemograma do paciente foram constatadas alterações como linfopenia, trombocitopenia e hiperproteinemia. Nos perfis bioquímicos, os mesmos estavam dentro dos intervalos de referência para a espécie. O esfregaço sanguíneo foi realizado a partir de sangue total em EDTA, seco ao ar, corado com Kit de coloração rápido (Panótico) e analisado em microscopia óptica em objetiva de imersão 1000X. Na microscopia observam-se quatro estruturas piriformes relativamente convergentes, no interior do eritrócito, sugestivo de *Babesia canis vogeli* (seta preta). A babesiose canina é uma hemoparasitose causada por protozoários do gênero *Babesia* spp., distribuída mundialmente e com grande importância veterinária. A transmissão para o cão ocorre principalmente através da picada do vetor *Rhipicephalus sanguineus* infectado com o protozoário, no entanto, outra maneira de transmissão é através de transfusões sanguíneas de animais infectados. A gravidade da infecção é variável e geralmente está associada à idade do hospedeiro, imunidade, coinfeção com

outros patógenos e/ou fatores genéticos. Os sinais clínicos são inespecíficos como: anorexia, epistaxe, apatia, diarreia, febre, hemoglobínúria, anemia branda a severa, icterícia e perda de peso. O tratamento pode ser bem-sucedido, mas depende de alguns fatores. Sendo assim, o tratamento de suporte deve ser avaliado e realizado individualmente para cada caso, pois o animal pode vir a óbito dependendo da gravidade.

Palavras-chaves: Babesiose, hematologia, protozoários.

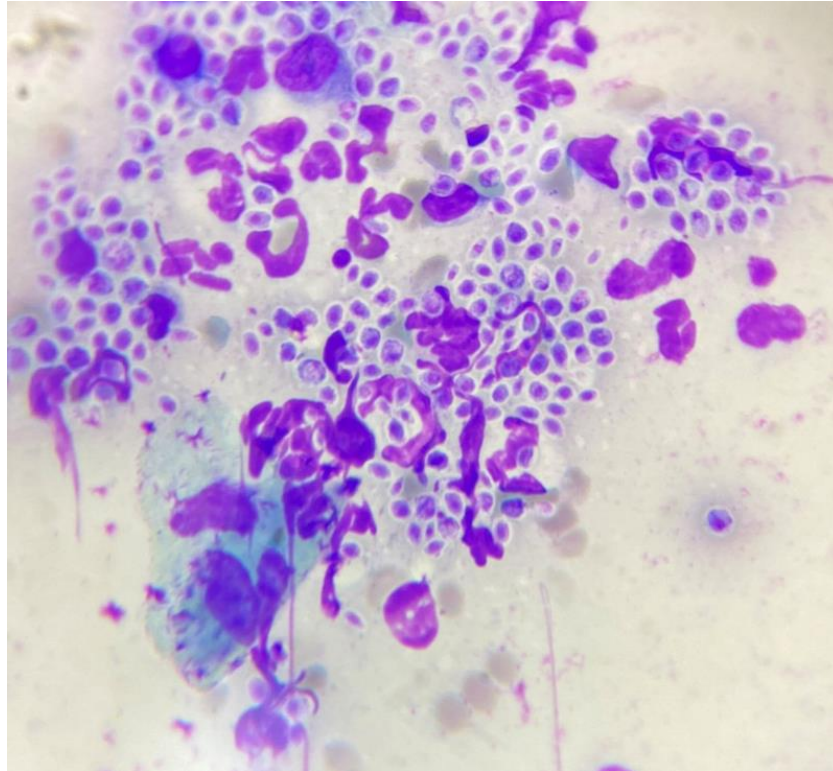
Detalhes técnicos: Iphone XR, Microscopia óptica - L3000B, objetiva - 100x (Imersão em óleo), Coloração: Panótico Rápido.

Área: Hematologia.

ASSAD, R. Q., SEABRA JUNIOR, E. S., LAMBERT, M. M., CORRÊA, C. B. S., LEMOS, T. D., TOMA, H. K., SCOTT, F. B., & ALMOSNY, N. R. P. Molecular detection and hematological changes in dogs naturally infected by *Babesia vogeli* in metropolitan region of Rio de Janeiro. **Brazilian Journal of Veterinary Medicine**, 42, 2020.

DE CARVALHO, S. M. R., DE AMORIM, W. R., DE SÁ, M. V., DE OLIVEIRA, I. S., DE SOUSA SÁ, I., GALENO, L. S. & JÚNIOR, A. A. N. M. Pesquisa de *Babesia* spp. e *Ehrlichia* spp. em cães assintomáticos, atendidos no Hospital Veterinário da Universidade Federal do Piauí. **Pubvet**, v. 12, p. 139, 2017.

PEREIRA, M. A., DE SOUZA, K. S. S., GONÇALVES, S. F., DE MORAIS OLIVEIRA, Y. C., ALVES, R. O. D., & ANTUNES, F. P. Babesiose canina: relato de caso. **Caderno de Ciências Agrárias**, vol. 10 no. 3, 43-47, 2018.

**ENPCV 2021 – RESUMO FOTOGRÁFICO – 066
ESPOROTRICOSE FELINA**Leticia Maria da Silva¹, Armele Karina da Silva Rodrigues².¹Graduanda no curso de medicina veterinária – Unibra, Recife. ²Médica veterinária autônoma – Recife.

Em paciente felino, não castrado, macho, SRD, 2 anos e 9 meses, com acesso a rua, foi realizada uma avaliação citológica no material colhido de lesão localizada em pata anterior direita, cuja apresentava aspecto ulcerativo, a coleta foi realizada por meio de *imprinting* e corada pelo método Romanowsky. Do material foi possível observar numerosos esporos de formato arredondado a ovaloides circundados por uma fina camada não corada, tais compatíveis com o *Sporothrix sp.*, também é visto neutrófilos e macrófago, que tem como função primária fagocitose e morte de micro-organismos. Junto com a citologia também foi solicitado um hemograma, que apresentou leucocitose por neutrofilia e monocitose, as alterações no hemograma referente a esporotricose são inespecíficas, com exceção dos casos em que há comprometimento sistêmico. A esporotricose é uma doença fúngica, de caráter zoonótico e de grande importância pra saúde pública, sendo a espécie felina a mais acometida pela micose, por isso a identificação específica e rápida do agente é tão importante, o exame citológico é uma opção de identificação prática e de baixo custo, possibilitando um bom prognóstico para o animal. Com o tratamento e manejo correto prescrito pelo médico-veterinário, evita-se a possível transmissão para outros felinos e seres humanos.

Palavras-chave: fungos, zoonose, coleta.

Área: Citopatologia.

Detalhes técnicos: Microscópio óptico binocular opton, objetiva de 100x.

CAVALCANTI, E. et al. Esporotricose: Revisão. **Pubvet medicina veterinária e zootecnia**, Brasil, v.12, n.11, p.1-5, Nov., 2018.

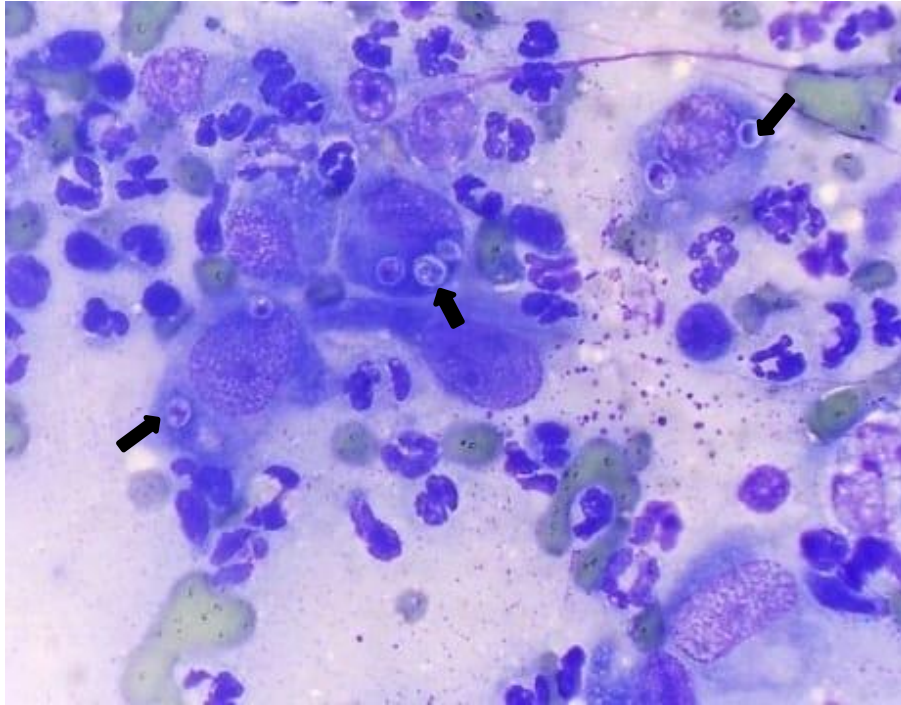
PIRES, C. Revisão de literatura: esporotricose felina. **Revista de Educação Continuada em Medicina Veterinária e Zootecnia do CRMV-SP**, v. 15, n. 1, p. 16-23, 15 maio 2017.

OLIVEIRA, N. et al. Diagnóstico citológico de esporotricose felina na região da Zona da Mata Mineira: Relato de caso. **Pubvet medicina veterinária e zootecnia**, Brasil, v. 15, n 06, p.1-7, Jun., 2021.

ENPCV 2021 – RESUMO FOTOGRÁFICO – 067
HISTOPLASMOSE CUTÂNEA FELINA

Crisan Smaniotto^{1*}, Arthur Colombari Cheng¹, Joana Cristina Smaha de Jesus Lima¹, Samara Koloda Cristino Malta¹, Barbara Weiss Stadler¹, Aline de Marco Viott¹.

¹Laboratório de Patologia Animal, Departamento de Medicina Veterinária, Universidade Federal do Paraná (UFPR), campus Palotina – Paraná. *crisansmaniotto@hotmail.com.



Análise citopatológica evidenciando estruturas leveduriformes compatíveis com *Histoplasma* spp., em paciente felino, macho, sem raça definida (SRD) e de aproximadamente 5 anos. A queixa principal do tutor estava associada a presença de um nódulo cutâneo ulcerado, firme e fixo, medindo cerca de 5,0 cm em região de quinta mama inguinal esquerda (M5E), sem demais manifestações clínicas. Nos exames complementares de radiografia torácica, hemograma e bioquímica sérica não foram observadas alterações dignas de nota. Ainda, solicitou-se exame citopatológico, o qual foi coletado por meio de punção aspirativa por agulha fina (PAAF), submetida a coloração com panótico rápido e analisada por microscopia óptica em objetiva de imersão. Na avaliação microscópica observou-se discreta presença de estruturas leveduriformes arredondadas, com núcleos excêntricos e um pequeno halo claro envolvendo-as (setas pretas), com tamanho variando de 2 a 4 μm de diâmetro, compatíveis com organismos do gênero *Histoplasma*, além da associação de processo inflamatório piogranulomatoso. A Histoplasmose é uma zoonose causada por um fungo dimórfico e saprófita (*Histoplasma* spp.) encontrado no solo e geralmente associada a processos imunossupressivos em felinos. A transmissão ocorre por meio da inalação dos esporos produzidos pelos micélios fúngicos, portanto, comumente o pulmão é o primeiro órgão acometido. A proliferação fúngica pode ocorrer antes ou depois da multiplicação no interior dos macrófagos, e então migram pelo sistema linfático até os linfonodos e posteriormente circulação sanguínea, disseminando-se para os demais tecidos. Embora rara, a forma cutânea pode ser encontrada nestas situações. A conduta terapêutica instituída conta com a utilização de Itraconazol 10mg/Kg/SID. O paciente segue em tratamento.

Palavras-chaves: Citopatologia, levedura, saúde pública, zoonose.

Detalhes técnicos: Microscopia óptica, Olympus CX23, 1000x (Imersão em óleo), Coloração: Panótico Rápido.

Área: Citopatologia.

AGOSTINHO, I. R. C., et al. Aspectos gerais da Histoplasmose em pequenos animais e importância clínica. **Veterinária e Zootecnia**, v. 28: 001-005, 2021.

RASKIN, R. E. Pele e tecido subcutâneo. In: RASKIN, R. E.; MEYER, D. J. **Citologia clínica de cães e gatos, atlas colorido e guia de interpretação**, 2 ed., Elsevier Editora LTDA, pg. 103 – 104, 2012.

TELLES, A. J. *Et al.* Histoplasmose em cães e gatos no brasil. **Science and animal health**, v.2 n.1 jan/jun 2014 p. 50-66.

ENPCV 2021 – RESUMO CONVENCIONAL – 068
AVALIAÇÃO COMPARATIVA ENTRE DOIS GLICOSÍMETROS PORTÁTEIS E O MÉTODO
LABORATORIAL ENZIMÁTICO COLORIMÉTRICO NA DOSAGEM GLICÊMICA EM CAVALOS†

Karin Heloíse Tavares¹, Pricilla Pozzatti^{1*}, Carlos Eduardo Nogueira Martins¹.

¹Instituto Federal Catarinense- (IFC- campus Araquari), Araquari/SC. *pricilla.pozzatti@ifc.edu.br.

Na clínica equina, o sistema de aferição de referência para glicemia é o método laboratorial enzimático colorimétrico. Entretanto, é necessário equipamento, reagente específico e maior demanda de tempo para sua realização. Devido a praticidade, os glicosímetros portáteis vêm ganhando espaço na medicina veterinária, fornecendo o resultado de forma rápida, facilitando a dosagem da glicemia a campo. Diversos estudos utilizaram glicosímetros portáteis para aferição da glicemia em equinos, contudo, ainda há muitas controvérsias sobre a confiabilidade de seus resultados em comparação com o método enzimático. Assim, o objetivo deste trabalho foi avaliar a utilização de dois glicosímetros portáteis para a mensuração da glicemia em equinos considerando como controle o teste laboratorial convencional. Para a sua realização foram utilizados 16 equinos sem restrição de raça, sexo ou idade. As amostras foram coletas através da venopunção da jugular, acondicionadas em tubos contendo fluoreto de sódio e o restante foi diretamente utilizado para mensuração da glicemia nos aparelhos portáteis ACCU-CHEK Performa® e Wellion GLUCO CALEA®. Para a análise da concentração de glicose plasmática utilizou-se o reagente Labtest Glicose Liquiform Vet® e analisador bioquímico MAX BIO TOUCH®. Todos os resultados foram expressos em mg/dL e o teste estatístico realizado foi o teste de normalidade de Shapiro-Wilk, o teste não paramétrico de significância estatística de Kruskal-Wallis para comparação dos resultados e, posteriormente, o teste Dwass-Steel-Critchlow-Fligner (DSCF) de comparação de médias. Quando se comparou os resultados do glicosímetro portátil humano ACCU-CHEK Performa® com o teste enzimático colorimétrico não houve diferença significativa. Tendo em vista os valores dos resultados encontrados pela mensuração da glicose via glicosímetro Wellion GLUCO CALEA®, observou-se diferença estatística significativa quando comparado aos valores obtidos pelo método enzimático colorimétrico. Então, concluiu-se que o glicosímetro ACCU-CHEK Performa® pode ser utilizado na mensuração da glicemia, o glicosímetro portátil Wellion GLUCO CALEA® de uso exclusivo veterinário só deve ser utilizado para cavalos quando for adotado o intervalo de referência estabelecido pelo próprio fabricante e que não deve-se comparar o resultado do glicosímetro Wellion GLUCO CALEA® com o ACCU-CHEK Performa® e nem testes laboratoriais.

Palavras-chave: Equinos, glicemia, glicose.

Área: Bioquímica.

BROMERSCHENKEL, I., PORFÍRIO, L. C., & MARTINS, C. B. (2015). Uso do glicosímetro portátil para a mensuração da glicemia em potros neonatos da raça mangalarga marchador. *Acta Veterinaria Brasilica*, 9(4), 369–374. DOI: <https://doi.org/10.21708/avb.2015.9.4.5437>.

HACKETT, E. S., & MCCUE, P. M. (2010). Evaluation of a veterinary glucometer for use in horses. *Journal of Veterinary Internal Medicine*, 24(3), 617–621. DOI: <https://doi.org/10.1111/j.1939-1676.2010.0481.x>.

KITTLE, A. J., SISLER, S. E., NGUYEN, N., GILL, J. C., & REED, V. (2019). Method-comparison analysis between a Contour Next glucometer and YSI 2900 biochemistry analyzer in equine. *Journal of Equine Veterinary Science*, 76, 127. DOI: <https://doi.org/10.1016/j.jevs.2019.03.203>.

TEIXEIRA NETO, A. R., BOTELHO, R. G., SOUSA, K. E., GOMES, J. L., & LIMA, E. M. M. (2011). Ineficácia do aparelho portátil accutrend plus na clínica médica de equinos. *ARS Veterinaria*, 27, 17–21.

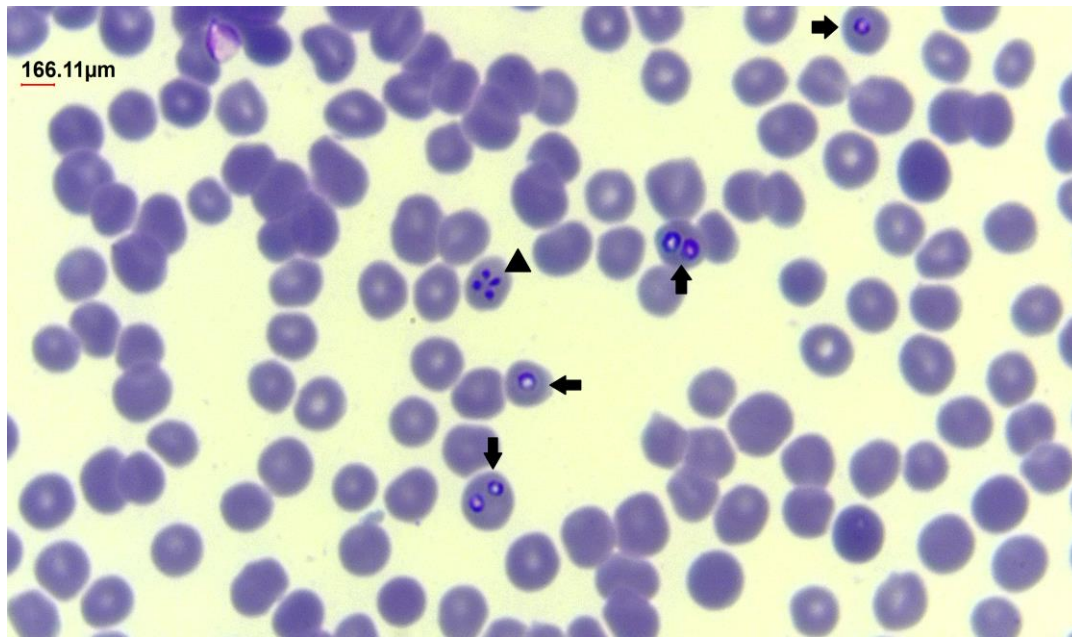
THRALL, M. A. (2015). Hematologia e Bioquímica Clínica Veterinária. In 2. ed. Editora Roca.

†Resumo premiado como Melhor Resumo Convencional do V Encontro Nacional de Patologia Clínica Veterinária – ENPCV 2021.

ENPCV 2021 – RESUMO CONVENCIONAL – 069 PIROPLASMOSE EQUINA

Guilherme Bim Dias^{1*}, Regina Kiomi Takahira¹, Thaís Fernanda Ribeiro¹.

¹Laboratório Clínico Veterinário, Departamento de Clínica Veterinária, Universidade Estadual Paulista “Júlio de Mesquita Filho” (UNESP), campus de Botucatu – São Paulo. *guilherme.b.dias@unesp.br.



Análise de esfregaço sanguíneo evidenciando estruturas compatíveis com *Babesia cabali* (seta), e *Theileria equi* (ponta da seta) em paciente equino, fêmea, da raça quarto de milha (QM), 2 meses, residente em um haras na cidade de Brotas, São Paulo, veio por queixa de hiporexia e diarreia. Foram solicitados exames complementares como hemograma e bioquímica renal/hepática. No hemograma foi observado uma discreta anemia normocítica normocromica, hiperfibrinogenemia e linfopenia, nas dosagens bioquímicas foi observado aumento de uréia, creatinina, fosfatase alcalina (FA), alanina amino transferase (ALT), gama glutamil transferase (GGT) e de globulinas. O esfregaço sanguíneo foi corado pelo método de panótico rápido e analisado por microscopia óptica em objetiva de imersão. Na avaliação hematológica observaram-se merozoítos de *B. cabali* inclusos nas hemácias, redondos a ovais e merozoítos de *T. equi* também dentro das hemácias, com menor tamanho e em formato de “cruz de malta”. A piroplasmose é a doença causada pelas infecções concomitantes de *B. cabali* e *T. equi*, que são doenças causadas por protozoários da ordem Piroplasmida, do filo apicomplexa, transmitidos por meio de carrapatos da família *Ixodidae*, e são de grande importância para equinocultura por serem as principais parasitoses desses animais, gerando impactos no desempenho, custos com tratamento, aborto em fêmeas e em alguns casos óbito. A conduta terapêutica foi realizada com o uso dos fármacos: ceftiofur 10 mg/kg IV BID, amiacacina 25 mg/kg IV SID, omeprazol 4 mg/kg VO SID, flunixin meglumine 1,1 mg/kg IV SID, dipirona 25mg/kg SID e lactosil 1 comprimido VO BID, onde houve eficácia e melhora no estado clínico geral do animal.

Palavras-chaves: Hematologia, piroplasmídeos, equinocultura.

Detalhes técnicos: Microscopia óptica, OLYMPUS CX41, 1000x (Imersão em óleo), Coloração: Panótico Rápido.

Área: Hematologia.

NANTES, J. H. et al. Nutaliose: Revisão de Literatura. **Revista Científica Eletrônica de Medicina Veterinária**, pg. 1679-7353, 2008.

REGO, B. M. D. **Estudo da infecção natural por protozoários dos géneros Babesia e Theileria numa exploração coudélica do Ribatejo**. 2008. 78 f. Dissertação (Mestrado em Medicina Veterinária) - Universidade Técnica de Lisboa, Faculdade de Medicina Veterinária. 2008.

ENPCV 2021 – RESUMO CONVENCIONAL – 070
CRISTAIS DE XANTINA EM URINA DE UM CÃO EM TRATAMENTO PARA LEISHMANIOSE

André Luiz de Almeida^{1*}, Marthiellen Roosevelt de Lima Felix¹, Yasmin da Costa Almeida, Amanda de Oliveira Alcantara¹, Maria Cristina Nobre e Castro, Aline Moreira de Souza¹.

¹Universidade Federal Fluminense/Faculdade de Veterinária - (UFF), Niterói/RJ. *andre_almeida@id.uff.br.

A leishmaniose visceral é uma antropozoonose, de notificação obrigatória que tem como agente etiológico o protozoário pertencente à família Trypanosomatidae, da espécie *Leishmania infantum*. O objetivo deste trabalho é relatar a presença de cristais de xantina em uma cadela em tratamento para leishmaniose visceral canina. Um canino fêmea, com um ano de idade, SRD, foi atendida em maio de 2021 em um Hospital Universitário, com queixa de alterações dermatológicas e diagnóstico de Leishmaniose, sendo notificado ao Centro de Controle de Zoonoses (CCZ). Após exames complementares foi realizado o estadiamento da doença em grau III de acordo com as diretrizes da BRASILESH. O responsável pelo animal foi orientado sobre a gravidade da doença e a possibilidade de tratamento clínico ou, na impossibilidade desse, a necessidade de eutanásia do animal. O tutor optou pelo tratamento, se responsabilizando com a assinatura de um Termo de Compromisso para Tratamento de Cão com Leishmaniose Visceral. O protocolo terapêutico baseou-se na administração de miltefosina (2 mg/kg, sid, vo, 28 dias) associado a alopurinol (20 mg/kg, bid, vo, uso contínuo) e domperidona (mg/kg, 30 dias) sendo iniciado em maio, com os respectivos acompanhamentos clínicos, laboratoriais e de imagem de forma contínua. No mês de agosto foi observado a presença de cristais de xantina no exame de sedimentoscopia urinária, com densidade urinária >1050 e discreta hematuria e proteinúria. Após a constatação de cristais de xantina, houve redução da dosagem do alopurinol (10 mg/kg, bid, vo, uso contínuo) e reforço da orientação para aumento de ingestão hídrica do paciente. Após 15 dias dessa recomendação, a cristalúria não foi mais observada. A xantina é um subproduto do metabolismo das purinas. O alopurinol é responsável por inibir a conversão de xantina em ácido úrico, e seu excesso pode levar à formação de cálculos de xantina em cães. Entre os efeitos adversos do uso do alopurinol sobre o sistema urinário estão a xantínúria, mineralização renal e urolitíase. Esse relato destaca a importância da urinálise no acompanhamento clínico de cães em tratamento com esse medicamento.

Palavras-chave: Leishmaniose, Alopurinol, Xantínúria

Área: Urinálise

TORRES, M.; PASTOR, J.; ROURA, X.; TABAR, M. D.; ESPADA, Y.; FONT, A.; BALASCH, J.; PLANELLAS, M. Adverse Urinary Effects of Allopurinol in Dogs with Leishmaniasis. **J Small Anim Pract.** v.57, n. 6. P. 299 -304. 2016.

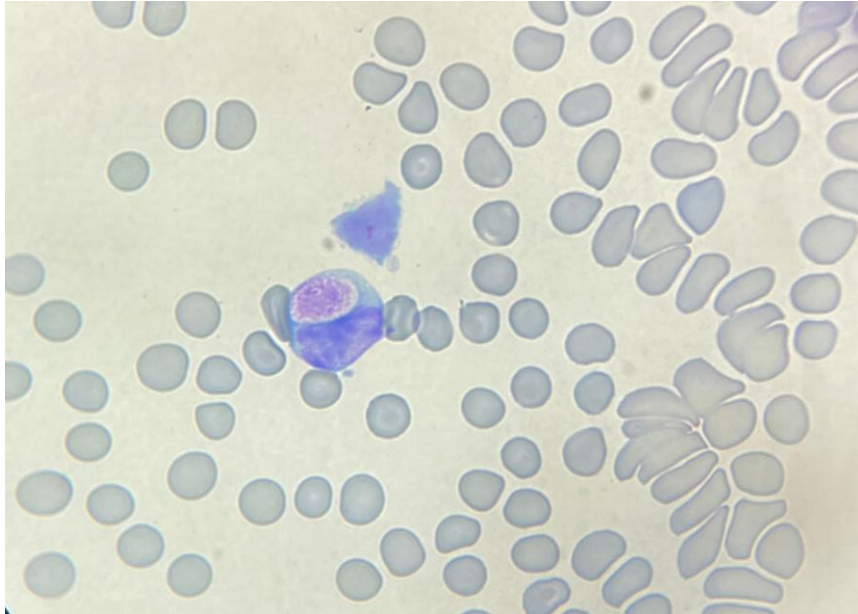
JESUS, Laura Caparica Ferreira de. *Xanthinuria secondary to allopurinol therapy in dogs with canine leishmaniasis: current perspectives of the Iberian Veterinary Community.* 2021. Tese de Doutorado. Universidade de Lisboa, Faculdade de Medicina Veterinária.

DA CRUZ VIEIRA, Vanessa Paulino; FIGUEIREDO, Nathalia Mendes. LEISHMANIOSE VISCERAL CANINA: BREVE REVISÃO E RELATOS DE CASOS. **Veterinária e Zootecnia**, v. 28, p. 1-12, 2021.

ENPCV 2021 – RESUMO FOTOGRÁFICO – 072
INCLUSÃO DE KURLOFF EM PORQUINHO DA ÍNDIA (*Cavia porcellus*)

Larissa Helena Pinto de Amorim Sobrinho^{1*}, Gerlaine dos Santos Barbosa¹, Amanda de Oliveira Alcantara¹, Victoria Carvalho Natale¹, Catia Dejuste de Paula¹, Aline Moreira de Souza¹.

¹Laboratório de Patologia Clínica Veterinária, Departamento de Patologia e Clínica Veterinária, Universidade Federal Fluminense (UFF), Rio de Janeiro/RJ. *larissahelena@id.uff.br.



Esfregaço sanguíneo de porquinho da índia (*Cavia porcellus*), evidenciando Corpúsculo de Kurloff em leucócito mononuclear, denominado célula de Kurloff. Caracteriza-se por ser uma inclusão grande e única, com granulação fina eosinofílica quando utilizado corante tipo Romanowsky. Esse achado foi observado em um porquinho da índia, fêmea, 3 anos de idade, atendido em um Hospital Universitário. O animal apresentava alopecia e intenso prurido e, no exame físico, foi observado a presença de ácaros na epiderme. Devido a impossibilidade de coleta de amostra sanguínea para hemograma, foi coletado uma gota de sangue capilar para confecção de esfregaço sanguíneo, no qual foi observado aumento relativo na proporção de eosinófilos e basófilos e estruturas compatíveis com inclusão de Kurloff em linfócitos e monócitos. Em média, 3 a 4% dos leucócitos mononucleares, ou seja, linfócitos e monócitos, podem apresentar essa inclusão citoplasmática em porquinhos da índia adultos. As Células de Kurloff aparecem exclusivamente em cavídeos, como porquinhos da índia e capivaras. Ainda não é conhecida sua real funcionalidade, porém constata-se que as células de Kurloff podem atuar como células *natural killer* na circulação. É verificado que o aparecimento de Corpúsculo de Kurloff seja influenciado pelos hormônios sexuais, principalmente estrógeno, sendo observado o seu aumento em fêmeas prenhas. Ocorrem com menor frequência em machos jovens, porém a administração exógena de estrógeno pode aumentar a sua presença nos leucócitos mononucleares. Ressalta-se a importância do conhecimento das particularidades hematológicas de cada espécie para correlação clínico-patológica e diagnóstico diferencial de outras inclusões citoplasmáticas.

Palavras-chave: leucócito mononuclear, inclusão citoplasmática, cavídeo.

Detalhes técnicos: Microscopia óptica Leica DM750M, aumento 100x (imersão em óleo), dispositivo portátil, coloração instantânea (Panótico Rápido).

Área: Hematologia.

STEIN, G. G. *et al.* Parâmetros hematológicos do roedor fossorial *Ctenomys lami* (Rodentia, Ctenomidae) no estado do Rio Grande do Sul. **Pesquisa Veterinária Brasileira**. vol. 30, n.8, p. 670-675, 2010.

CAMPBELL, T, W. Hematologia dos mamíferos – Animais de Laboratório e Espécies Variadas. In: THRALL, M. A. **Hematologia e Bioquímica Clínica Veterinária**. 2 ed., Rio de Janeiro: Guanabara Koogan, p. 479-506, 2012.

SIEGEL, A., & M. WALTON, R. Ferrets, Rabbits, and Rodents. In: **Hematology and Biochemistry of Small Mammals**, p. 569–582. p.2020.

ZIMMERMAN, K.; MOORE, D. M.; SMITH, S. A. Hematological assessment in pet guinea pigs (*Cavia porcellus*): blood sample collection and blood cell identification. **Veterinary Clinics of North America: Exotic Animal Practice**. vol. 18, n.1, p. 33-40, 2015.

ENPCV 2021 – RESUMO FOTOGRÁFICO – 073
OSTEOSSARCOMA RENAL EM CÃO DA RAÇA ROTTWEILER

Izabela Maria Corrêa^{1*}, Letícia Angélica Guerra², Walquiria Góes Corrêa³, Livia Maria Souza Semolin⁴,
Ivan Ricardo Martinez Pádua⁵, Gabriela Machado da Silva⁶.

¹Centro Universitário Moura Lacerda (CUML), ²Universidade de Franca (UNIFRAN), ³Universidade Federal de Minas Gerais (UFMG), ⁴Clínica Veterinária Quatro Patas (Guariba), ⁵Clínica Veterinária Quatro Patas (Guariba), ⁶Autônoma (Guariba). *izamcorrea@gmail.com.

O osteossarcoma é reconhecido como uma neoplasia frequente na rotina veterinária, sendo que o osteossarcoma esquelético é caracterizado como o mais ocorrente tumor ósseo primário nos caninos. Em contrapartida, osteossarcomas extra ósseos são raros e apresentam sua maior porcentagem acometendo a glândula mamária, sendo aconselhado exame histopatológico para estabelecer diagnóstico definitivo. O presente trabalho relata um caso altamente atípico de osteossarcoma extra esquelético em cão da raça rottweiler, macho, 14 anos de idade, objetivando agregar informações à literatura diagnóstica, terapêutica e prognóstica ainda escassa sobre referido assunto. Foram recebidas para análise histopatológica 3 fragmentos de massa de rim esquerdo, com aspecto firme, irregular e coloração acastanhada. O maior fragmento apresentou dimensões 5,3 x 4,0 x 2,4 cm, enquanto que o menor foi definido por dimensões de 3,3 x 2,9 x 1,7 cm, sendo que todos revelaram aos cortes superfície homogênea e acastanhada, com discreta resistência ao corte. A análise microscópica histopatológica evidenciou fragmentos de massa em rim compostos por proliferação neoplásica de células mesenquimais de elevada celularidade e de crescimento infiltrativo, enquanto que as células se distribuíram em meio a moderada quantidade de material amorfo e acidófilo (osteóide). Individualmente, as células possuíam limites distintos, citoplasma arredondado à alongado, moderado e acidófilo. Os núcleos se expressavam em características arredondadas à irregulares, com cromatina grosseiramente agrupada e com um à múltiplos nucléolos evidentes. A anisocariose medida foi caracterizada como moderada e foram observadas 24 figuras de mitose em 10 campos de grande aumento. Em algumas áreas as células foram vistas como trabéculas ósseas neoformadas, também realizando diferenciação condróide. Áreas multifocais e localmente extensas de necrose foram identificadas na região intratumoral e o tecido renal adjacente se apresentou obliterado pela neoplasia. Concluído como osteossarcoma renal e ressaltando a escassez de relatos desta neoplasia como primária ou metastática, tem-se como fator relevante a importância de maiores estudos para o estabelecimento e aperfeiçoamento no prognóstico e terapia requeridos. Até o momento a nefrectomia do rim acometido, a quimioterapia e radioterapia são possíveis tratamentos paliativos visto a caracterização agressiva e metastática conhecida de osteossarcomas de tecidos moles.

Palavras-chave: Neoplasia, cães, rim, extra esquelético.

Área: Histopatologia

ARAÚJO, B. R. M. et al. Osteossarcoma renal em cadela: Relato de caso. **Pubvet Medicina Veterinária e Zootecnia**, Rio de Janeiro, v. 12, n. 10, p. 1-5, 2018.

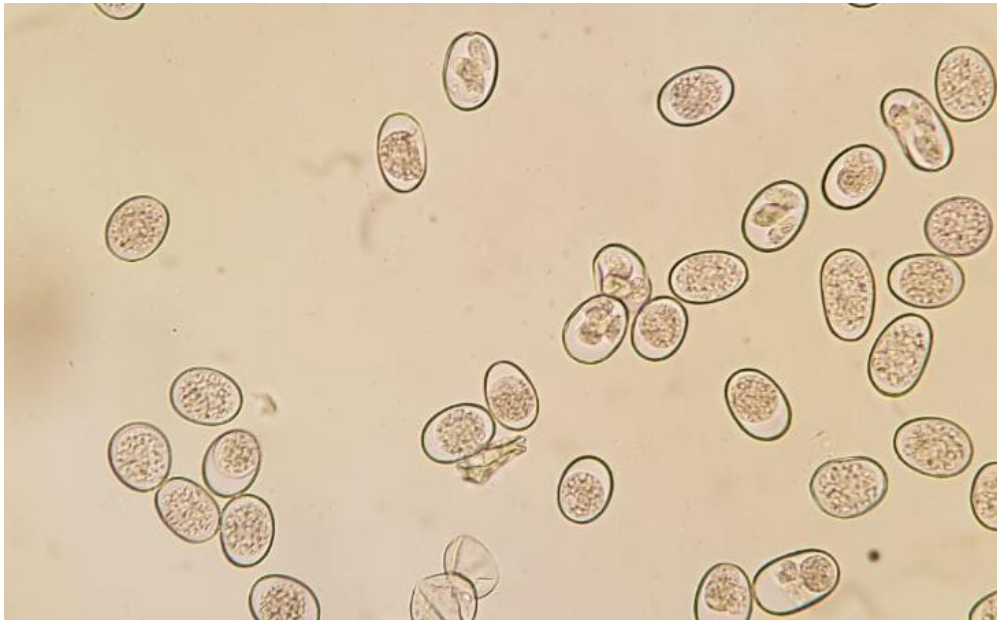FREITAG, F. R.; DUTRA, L. S. Osteossarcoma de glândula mamária em cães revisão bibliográfica. **Seminário interinstitucional de ensino, pesquisa e extensão**, 25., 2020, Cruz Alta. **Anais**. Cruz Alta: Universidade de Cruz Alta, 2020. p. 1-4.

MORAIS, W. F. **Osteossarcoma canino: relato de caso**. 2019. 43 f. TCC (Graduação) - Curso de Medicina Veterinária, Universidade Federal Rural de Pernambuco, Garanhuns, 2019.

ENPCV 2021 – RESUMO FOTOGRÁFICO – 074
COCCIDIOSE EM *Psittacara leucophthalmus*

Cleibiane Evangelista Franco Borges^{1*}, Vanessa Isabel Leal Salvador Bizinotto², Guilherme Caetano Garcia¹, Joely Ferreira Figueiredo Bittar^{1,2}, Eustáquio Resende Bittar¹.

¹Universidade de Uberaba, Minas Gerais/MG. ²Hospital Veterinário de Uberaba, Minas Gerais/MG.
*cleibiane.borges@uniube.br.



Fotomicrografia de exame parasitológico direto de fezes de maritaca (*Psittacara leucophthalmus*) de vida livre (sem históricos), evidenciando intensa presença de coccídeos. Os coccídeos são endoparasitos intracelulares obrigatórios, não ciliados do filo apicomplexa, os quais possuem alta especificidade com o hospedeiro e comumente são encontrados em exames parasitológicos de excretas de aves de vida livre. A gravidade da parasitose depende do estado geral do portador, intensidade de infecção e patogenicidade do parasito. Animais de vida livre tendem a ser menos susceptíveis à infecções graves, principalmente graças à resistência natural adquirida contra os patógenos. Os portadores podem ser assintomáticos, porém os sinais clínicos envolvem letargia, apatia, anorexia, diarreia, ocasionalmente com presença de sangue, e morte. O paciente em questão apresentava fezes amolecidas e com rajadas de sangue, e evoluiu para óbito antes da instituição do tratamento. É recomendada identificação do parasito para melhor escolha terapêutica, providências profiláticas e para manutenção de epidemiologia local. O diagnóstico pode ser realizado por meio do exame direto das fezes, no qual coloca-se as excretas frescas adicionadas à solução fisiológica entre lâmina e lamínulas, e faz-se observação no microscópio em aumento de 10x e 40x para observação de oocistos; esta metodologia não propicia quantificação da carga parasitária.

Palavras-chaves: Parasitose em animais silvestres; endoparasitas aviários; parasitologia aviária.

Detalhes técnicos: Microscopia óptica, Nikon eclipse E-200, 40x.

Área: Parasitologia.

Monteiro SG. Astigmata – Sarnas. In: **Parasitologia na medicina veterinária**. 1ed. São Paulo: Roca, 2016. p. 141-157.

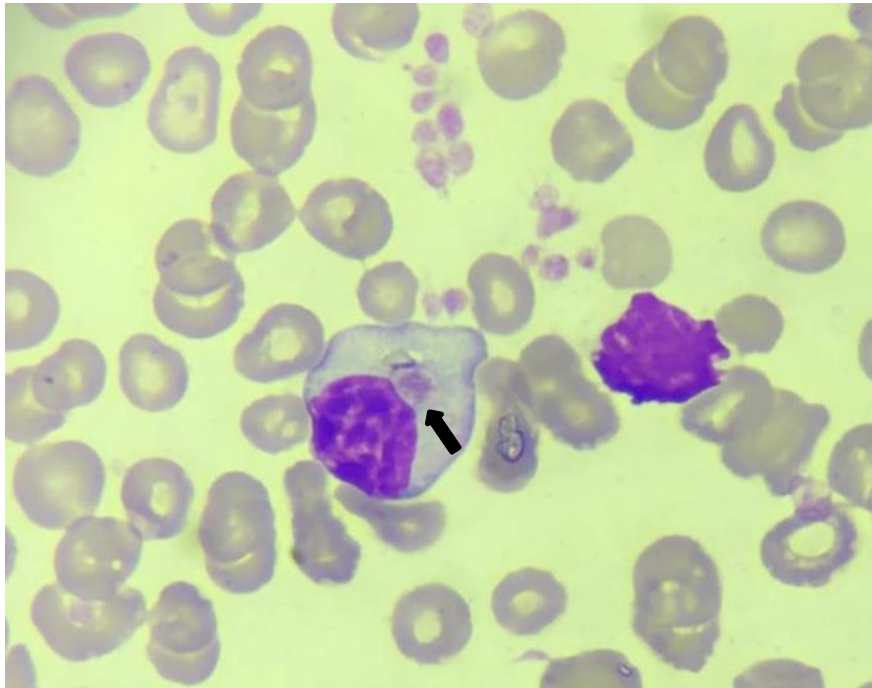
Neiva DC, Martins IVF. **Prevalence of endo and ectoparasites in Psittaciformes raised in the state of Espírito Santo**. Veterinária notícias, v. 27, n. 3, 2021, p. 61 – 77.

Grespan A, Raso TF. Psittaciformes (Araras, papagaios, periquitos, calopsitas e cacatuas). *In*: Cubas ZS, Silva JCR, Catão-Dias JL. **Tratado de animais selvagens: medicina veterinária**. 2ed. São Paulo: GEN/Roca, 2014. p. 550-589.

ENPCV 2021 – RESUMO FOTOGRÁFICO – 075
INCLUSÃO INTRALEUCOCITÁRIA SUGESTIVA DE CÉLULA DE KURLOFF EM PACARANA (*Dinomys branickii*)

Alissa Costa Oliveira¹, Elaine Christina Oliveira do Carmo², Braian Bispo do Amor Divino¹, Emerson da Silva Dankar³, Vânia Maria França Ribeiro⁴, Patrícia Fernandes Nunes da Silva Malavazi^{1*}.

¹Laboratório de Análises Clínicas Veterinária, Universidade Federal do Acre (UFAC), campus Rio Branco – Acre. ²Centro de Triagem de Animais Silvestres do Instituto Brasileiro do Meio Ambiente e dos Recursos Naturais Renováveis no Acre (CETAS-IBAMA-AC). ³Médico veterinário autônomo. ⁴Programa de Pós-graduação em Sanidade e Produção Animal Sustentável na Amazônia Ocidental – PPGESPA, Universidade Federal do Acre (UFAC), campus Rio Branco – Acre. *patricia.malavazi@ufac.br.



Presença de inclusão citoplasmática acidofílica, de formato arredondado, aspecto granular, em uma célula mononuclear redonda, citoplasma levemente azurófilo e finamente granular, núcleo paracentral e cromatina agregada, sugestiva de corpúsculo de Kurloff em esfregaço sanguíneo de pacarana (*Dinomys branickii*) resgatada, fêmea adulta, considerado um raro roedor histricomorfo da América do Sul. Os achados hematológicos incluíram: contagem total de eritrócitos - $2,49 \times 10^6/\mu\text{L}$; volume globular - 30,0%; contagem total de leucócitos - $9.200/\mu\text{L}$; contagem diferencial de leucócitos: segmentados (65%) - $5.980/\mu\text{L}$; linfócitos (12%) - $1.104/\mu\text{L}$; monócitos (1%) - $92/\mu\text{L}$; eosinófilos (22%) - $2.024/\mu\text{L}$. A estimativa da contagem do número de plaquetas não foi realizada devido à presença de agregados plaquetários. A pesquisa de hemoparasitas através da técnica de Woo revelou baixa quantidade de formas tripomastigotas entre a capa leucocitária e o plasma, porém nenhum flagelado foi observado na análise do esfregaço sanguíneo. Essa espécie de mamífero já foi identificada em regiões da Venezuela, Peru, Colômbia, Equador, Bolívia e Brasil, sendo classificada como uma espécie vulnerável à extinção. No Brasil, seu risco de extinção é desconhecido, possivelmente devido a escassez de dados, havendo poucos relatos sobre a espécie, incluindo sobre os parâmetros hematológicos. A célula de Kurloff consiste em uma célula mononuclear, contendo um corpúsculo de inclusão grande e único. Sua função ainda não foi completamente elucidada, mas evidenciou-se experimentalmente atividade no sistema imune, com papel similar à célula Natural Killer, além de ação antineoplásica. Essas células são visualizadas mais comumente em fêmeas adultas prenhes, podendo representar até 4% dos leucócitos. Até o momento a ocorrência dessa célula estava restrita

em roedores como capivaras e porquinhos-da-índia. Para nosso conhecimento, esse achado representa o primeiro relato da inclusão na espécie, colaborando para o conhecimento de possíveis alterações hematológicas encontradas em pacaranas.

Palavras-chave: Corpúsculo de inclusão, Hematologia, Paca de rabo.

Detalhes técnicos: Microscopia óptica, Nikon E-200, 1000x (Imersão em óleo), Coloração: Panótico Rápido.

Área: Hematologia.

Autorizado pela Comissão de Ética no Uso de Animais da Universidade Federal do Acre (CEUA-UFAC), número de protocolo 10/2019; Licença do Instituto Chico Mendes de Conservação da Biodiversidade, emitida pelo Sistema de Autorização e Informação em Biodiversidade (Sisbio), número 41459-1.

RIBEIRO, V. M. F.; LOPES, A. R. S.; MELO, V. R.; GUIMARÃES, D. A. A.; PERUQUETTI, R. C. Aspectos reprodutivos de *Dinomys branickii* (pacarana) em cativeiro - Relato de caso. **Revista Brasileira em Reprodução Animal**, v. 40, n. 2, p. 79-85, 2016.

HOKAMP, J.; CHIACCHIO, R. G.; MATUSHIMA, E. R. **Capybaras (*Hydrochoerus hydrochaeris*)**. In: HEATLEY, J. J.; RUSSELL, K. E. *Exotic Animal Laboratory Diagnosis*. 1 ed. John Wiley & Sons, 2020, p. 145-153.

SIEGEL, A.; WALTON, R. M. *Hematology and Biochemistry of Small Mammals*. **Elsevier**, v. 1, n. 1, p. 569-580, 2020.

ENPCV 2021 – RESUMO CONVENCIONAL – 077
A GABAPENTINA NÃO AFETA A GLICEMIA DE FELINOS SAUDÁVEIS

Thais Torres do Carmo^{1*}, Myleni Barrieli Silva¹, Tainara de Oliveira Martins¹, Mariana Orlandini Mendonça¹, Marcel Gambin Marques¹, Breno Fernando Martins de Almeida¹.

¹Centro Universitário das Faculdades Integradas de Ourinhos (*Unifio*), Ourinhos/SP. *thatorresc@hotmail.com.

Em decorrência da excitação durante as consultas veterinárias, felinos podem apresentar descarga adrenérgica responsável por alterar parâmetros hematológicos e bioquímicos. Com o propósito de evitar tais efeitos, a gabapentina tem sido utilizada para reduzir a excitação em felinos durante as consultas. Nesse aspecto, o presente trabalho teve como objetivo avaliar os efeitos da gabapentina sobre o metabolismo da glicose de felinos saudáveis. Foram selecionados 15 gatos sem alterações clínicas e laboratoriais (hemograma, ALT, albumina, creatinina, GGT, globulina, proteína total e ureia) avaliados em duas visitas com intervalo de 7 dias. Aleatoriamente, por sorteio, os gatos receberam por via oral, 100 mg de gabapentina ou placebo, 2 horas antes da coleta de sangue de forma randomizada e cega. Dois mililitros de sangue foram obtidos por punção jugular e acondicionados com fluoreto de sódio. A glicemia e os níveis de frutossamina foram determinados em fotocolorímetro semiautomatizado utilizando conjunto de reagentes comerciais após calibração e checagem com controles comerciais níveis I e II (Labtest Diagnóstica SA, Brasil) seguindo-se as recomendações do fabricante. As variáveis tiveram a normalidade avaliada pelo teste de Shapiro-Wilk e as diferenças entre os grupos foram verificadas pelo teste de t pareado, sendo significativas quando $p < 0,05$. Não houve diferença significativa quanto aos níveis de glicose ($105,2 \pm 17,3$ vs. $119,2 \pm 54,69$ mg/dL, $p = 0,5995$) e frutossamina, ($256,3 \pm 26,4$ vs. $266,3 \pm 40,4$ $\mu\text{mol/L}$, $p = 0,2739$). Conclui-se que a utilização de gabapentina em dose única com objetivo de sedação não afetou o metabolismo da glicose de felinos saudáveis, não evitando, portanto, uma possível hiperglicemia decorrente da excitação.

Palavras-chave: Glicose, Frutossamina, bioquímica clínica, Gatos, Excitação.

Área: Bioquímica.

PANKRATZ, K. E.; FERRIS, K. K.; GRIFFITH, E. H.; et al. Use of single-dose oral gabapentin to attenuate fear responses in cage-trap confined community cats: a doubleblind, placebo-controlled field trial. *Journal of Feline Medicine and Surgery*, v. 20, n.6, p. 535–543. 2017.

VAN HAAFTEN, K. A., FORSYTHE, L. R. E., STELOW, E. A., et al. Effects of a single preappointment dose of gabapentin on signs of stress in cats during transportation and veterinary examination. *Journal of the American Veterinary Medical Association*, v. 251, n. 10, p. 1175–1181. 2017.

ENPCV 2021 – RESUMO CONVENCIONAL – 078

DIAGNÓSTICO CITOPATOLÓGICO DE CRIPTOCOCOSE ASSOCIADO A CARCINOMA DE CÉLULAS ESCAMOSAS EM FELINO

Laura Arduino Vasconcelos^{1*}, Paula Lima de Oliveira^{2,3}, Maria Fernanda Fink de Almeida², Camila Gasparotto Fernandes^{1,2}, Isabela Bordinhon Sabino da Silva^{1,2}, Breno Fernando Martins de Almeida^{1,3}.

¹Centro Universitário das Faculdades Integradas de Ourinhos- (Unifio), Ourinhos/SP. ²Hospital Veterinário Ourinhos-HVO, Ourinhos/SP. ³Faculdade de Medicina Veterinária de Araçatuba (FMVA), Unesp, Araçatuba/SP. *lauraarduino2@gmail.com.

A criptococose felina é uma doença fúngica infecciosa causada pelo agente *Cryptococcus* spp., que acomete diferentes espécies animais e também o homem. Pode apresentar-se na forma de nódulos cutâneos ou lesões ulcerativas, além de acometer o sistema respiratório. O carcinoma de células escamosas (CCE) é uma neoplasia maligna de origem epitelial, cuja etiologia pode estar relacionada à exposição a raios ultravioleta e alterações genéticas. O presente trabalho teve como objetivo relatar a ocorrência de criptococose associado a CCE em um felino. Foi atendido no dia 23/09/2021 no Hospital Veterinário de Ourinhos (HVO) um felino SRD fêmea de 11 anos, com aumento de volume em região mandibular esquerda de consistência firme e queixa de dor ao mastigar e o tutor negou a ocorrência de trauma. O animal foi submetido a exames complementares como hemograma, radiografia de mandíbula e citologia do aumento de volume e foi mantido internado para administração de medicamentos (Meloxicam, Tramadol, Dipirona e Metronidazol) e fluidoterapia. No hemograma foi observado leucopenia por neutropenia e linfopenia, na radiografia observou-se lise e reabsorção óssea em região de mandíbula esquerda. Na citologia foi constatado presença de células escamosas com sinais de malignidade e estruturas compatíveis com *Cryptococcus* spp.. Como tratamento, foi prescrito Itraconazol 30mg SID/VO por 30 dias, introdução de alimento pastoso e estimulação de ingestão de água. No retorno, sete dias depois, foi observado persistência de aumento de volume em mandíbula esquerda e demais parâmetros dentro da normalidade, porém o tutor não teve interesse em realizar exames mais específicos para estadiamento clínico, procedimento cirúrgico ou quimioterapia. Estando ciente dos riscos, o mesmo optou por manter as medicações para controle de dor. Portanto, pode-se concluir que a associação do histórico clínico e exames complementares como a citologia foram fundamentais para determinar o diagnóstico de neoplasias e relatar presença de agentes infecciosos.

Palavras-chave: Citologia, neoplasia, *Cryptococcus*.

Área: Citopatologia.

DO AMARAL, Andressa Cristina Boschetto; GOMES, Deriane Elias. CRIPTOCOCOSE FELINA. Revista Científica, v. 1, n. 1, 2020.

SANTANA, Gabriela Santos de. Criptococose felina: relato de caso. 2016.

SILVA, Mayara Fernandes da. Carcinoma de células escamosas em felino. 2019.

ENPCV 2021 – RESUMO CONVENCIONAL – 079

PARÂMETROS HEMATOLÓGICOS E BIOQUÍMICOS DE MACHOS ADULTOS EM PERÍODO REPRODUTIVO DA POPULAÇÃO DE QUATIS (*Nasua nasua*) DO PARQUE DAS MANGABEIRAS – MG

Rossana Priscilla de Souza Figueira^{1*}, Bruna Hermine de Campos¹, Giovanna Vianna Moreira¹, Nadja Simbera Hemetrio², Marcelo Pires Nogueira de Carvalho¹, Fabiola de Oliveira Paes Leme¹.

¹Universidade Federal de Minas Gerais (UFMG), Belo Horizonte/MG. ²Fundação de Parques e Zoobotânica de Belo Horizonte, Belo Horizonte/MG. *rossana.priscilla@gmail.com.

Os quatis (*Nasua nasua*) são mamíferos de médio porte, possuem hábitos diurno e crepuscular, formam bandos compostos por fêmeas e filhotes. Os machos adultos tendem a ser solitários se unindo aos bandos durante o período reprodutivo, porém alguns estudos em vida livre observaram machos adultos associados ao grupo fora do período. Portanto, este trabalho tem como objetivo analisar os parâmetros hematológicos e bioquímicos de machos adultos de quatis em período reprodutivo da região do Parque da Mangabeiras/Belo Horizonte. Foram obtidas amostras de sangue total em EDTA e com ativador de coágulo, de 24 quatis machos adultos de vida-livre, clinicamente saudáveis, durante o período de reprodução (junho a agosto) [Sisbio (75831) e CEUA (158/2020)] por venopunção jugular, sob anestesia. Foram encontrados os seguintes resultados médios: proteína plasmática total (8,03 ± 0,53g/dL); VG (36,56 ± 5,21%); hemoglobina (10,90 ± 1,78 g/dL); contagem total de hemácias (5,61 ± 0,90x10⁶/μL); VCM (65,65 ± 5,41 fL); CHCM (29,87 ± 2,84 g/dL); HCM (19,63 ± 2,45 g/dL); RDW-CV (18,76 ± 3,52); leucócitos totais (21.024,17 ± 6.812,47 céls/μL); plaquetas (652.217,39 ± 322.139,44 céls/μL) compuseram o hemograma; Uréia (35,11 ± 18,41 mg/dL); Creatinina (0,74 ± 0,34 mg/dL); Alanina aminotransferase - ALT (144,49 ± 228,93 U/L); Asparto aminotransferase - AST (375,35 ± 196,40 U/L); Fosfatase Alcalina (62,8 ± 24,74 U/L); Amilase (1795,68 ± 741,92 U/L); Gama Glutamyltransferase - GGT (12,43 ± 7,11 U/L); Glicose (105,29 ± 43,39 mg/dL); Proteínas Totais (7,10 ± 0,86 g/dL); Albumina (3,00 ± 0,39 g/dL); Globulinas (4,04 ± 1,06 mg/L); Colesterol (147,84 ± 46,21 mg/dL); e Triglicerídeos (24,07 ± 5,84 mg/dL) formaram o painel bioquímico. O comportamento sazonal reprodutivo dos quatis, torna a presença dos machos no grupo social mais estável durante a época reprodutiva. Durante este período apresentam maior desafio ao sistema imunológico, além do gasto energético comportamental, devido a competição incisiva pelas fêmeas, o que invariavelmente resulta em conflitos e lesões. Dessa forma, espera-se que os parâmetros hematológicos e bioquímicos de machos adultos apresentem particularidades, fazendo-se necessário estudos complementares para padronizar seus indicadores hematológicos e bioquímicos nas diferentes condições de reprodutivas.

Palavras-chave: hemograma, painel bioquímico, quatis, machos.

Área: Bioquímica e Hematologia.

BEISIEGEL, Beatriz de Mello; CAMPOS, Cláudia Bueno de. Avaliação do risco de extinção do Quati *Nasua nasua* (Linnaeus, 1766) no Brasil. 2011. Disponível em: https://www.icmbio.gov.br/portal/images/stories/biodiversidade/fauna-brasileira/avaliacao-do-risco/carnivoros/Nasua_nasua.pdf. Acesso em: 29 out. 2021.

GARCIA, Carolina Martins. Ecologia espacial e biologia social de quatis (Carnívora: *Nasua nasua*) em uma área do Pantanal de Nhecolândia. 2017. 111 f. Dissertação (Mestrado) - Curso de Ciências Biológicas, Universidade Federal de Mato Grosso do Sul, Campo Grande, 2017.

HEMETRIO, Nadja Simbera. Levantamento Populacional e Manejo de Quatis (PROCYONIDAE: *Nasua nasua*) no Parque das Mangabeiras, Belo Horizonte, MG. 2011. 106 f. Dissertação (Mestrado) - Curso de Ciências Biológicas, Universidade Federal de Minas Gerais, Belo Horizonte, 2011.

OLIFIERS N, JANSEN AM, HERRERA HM, BIANCHI RdC, D'ANDREA PS, MOURÃO GdM, et al. (2015) CoInfection and Wild Animal Health: Effects of Trypanosomatids and Gastrointestinal Parasites on Coatis of the Brazilian Pantanal. PLoS ONE 10(12): e0143997. doi:10.1371/journal.pone.0143997.

ENPCV 2021 – RESUMO CONVENCIONAL – 081

OCORRÊNCIA DE *Trypanosoma* sp. EM ANUROS DA ESPÉCIE *Thoropa miliaris* (RÃ-DAS-ROCHAS)

Elisabeth Neves Mureb^{1*}, Gustavo Colaço², Alexandre Carvalho Costa¹, Naiara Vidal Stocco¹, Hélio Ricardo da Silva² e Cristiane Divan Baldani¹.

¹Laboratório de Patologia Clínica Veterinária (LABVET), Instituto de Medicina Veterinária, Universidade Federal Rural do Rio de Janeiro (UFRRJ). ²Laboratório de História Natural, Anatomia Comparada e Sistemática de Anfíbios do Instituto de Ciências Biológicas e da Saúde da Universidade Federal Rural do Rio de Janeiro (UFRRJ). *mureb.beth@gmail.com.

Entre os vertebrados, os anfíbios da Ordem Anura (sapos, perereca e rãs) apresentam aspectos de sua biologia ligados tanto aos habitats terrestres quanto aos de água doce. Devido ao seu ciclo de vida bifásico, que geralmente compreende uma fase larval aquática e uma fase adulta terrestre, os anuros podem ser expostos a diversos ectoparasitos hematófagos em ambos os ambientes, como sanguessugas, dípteros e carrapatos, que, por sua vez, podem servir como vetores na transmissão de hemoparasitos. Entre os hemoparasitos encontrados em amostras sanguíneas de anuros estão as espécies do gênero *Trypanosoma*, que são flagelados pertencentes à Família Trypanosomatidae. Até o presente momento não havia relatos da ocorrência de *Trypanosoma* em anuros da família Cycloramphidae. Essa família reúne espécies com biologia reprodutiva peculiar, como a espécie *Thoropa miliaris*, endêmica da Mata Atlântica, cuja desova e desenvolvimento das larvas ocorre exclusivamente em filmes d'água que escorrem sobre afloramentos rochosos. O objetivo desse trabalho foi investigar a ocorrência de hemoparasitos do gênero *Trypanosoma* em amostras sanguíneas de *T. miliaris*, através de análises microscópicas e moleculares. Foram coletados 20 espécimes na região de Itaguaí/RJ, com a autorização do Instituto Chico Mendes de Conservação da Biodiversidade através da Licença Permanente SISBIO número 10689-1. Os anuros foram eutanasiados através de protocolo anestésico utilizando MS-222 (sulfato de tricaino-metano), e as amostras de sangue foram obtidas através da punção cardíaca. Foram identificados tripanossomas em 20% dos esfregaços sanguíneos. Dos 20 anuros, foram coletadas amostras sanguíneas em volume suficiente para realização de análise molecular em onze dos espécimes de *T. miliaris*, e a detecção molecular de *Trypanosoma* sp. pela nested-PCR, baseada na sequência 18S rDNA de *Trypanosoma*, demonstrou a presença de bandas gênero-específicas em 3 dos espécimes. Através dos dados moleculares e morfológicos foi possível determinar que o parasito encontrado nesses espécimes pertence ao gênero *Trypanosoma*, sendo este o primeiro relato de ocorrência desse hemoparasito na espécie *T. miliaris*.

Palavras-chave: Hemoparasito, Microscopia, PCR.

Área: Parasitologia.

ASSIS, C. L.; LACERDA, J. V. A.; GUIMARÃES, C. S. et al. A new species of *Thoropa* Cope, 1865 (Anura, Cycloramphidae) from the Serra da Mantiqueira, Southeast Brazil. *Zootaxa*, v. 4995, n. 3, p. 505-522, 2021.

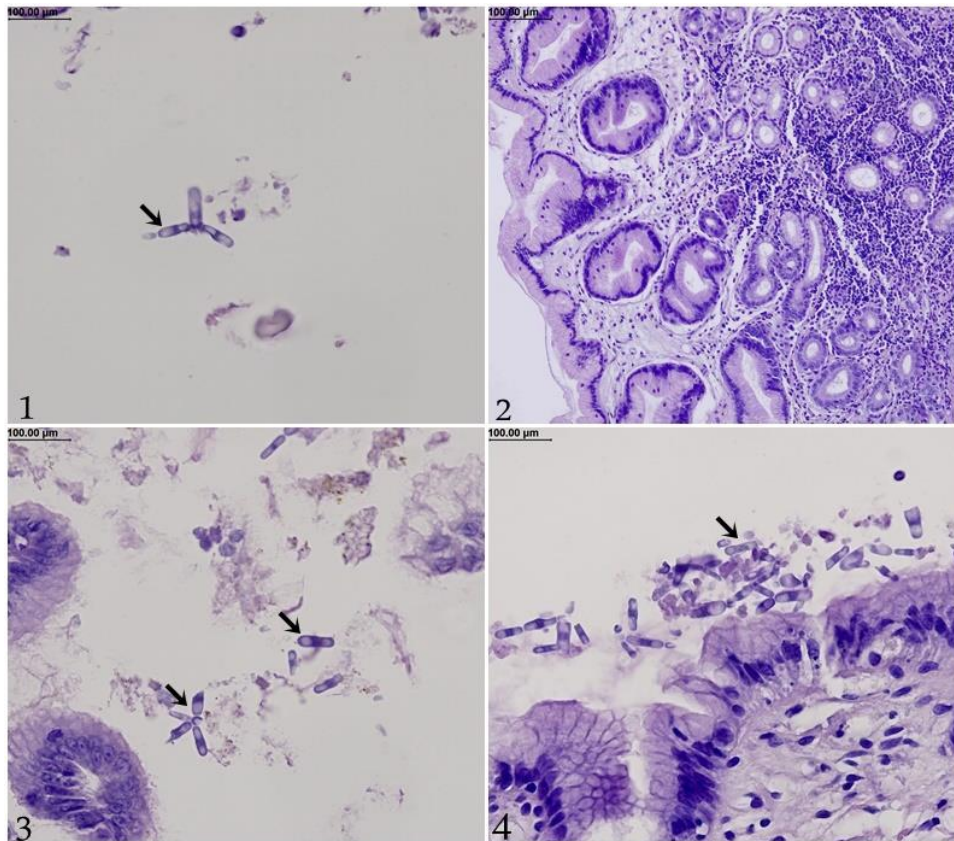
BARDSLEY, J. E.; HARMSSEN, R. The trypanosomes of anura. *Advances in parasitology*, v. 11, p. 1-73, 1973. DESSER, S. S. "The Blood Parasites of Anurans from Costa Rica with Reflections on the Taxonomy of Their Trypanosomes", *The Journal of Parasitology*, v. 87, n. 1, p. 152, 2001. DOI: 10.2307/3285193.

RODRIGUES, A. F. S. F., MORAIS, D. H., CARVALHO, V. T., et al. "Morphological and Morphometric Characterization of Trypanosomes in *Leptodactylus lineatus* and *Osteocephalus* sp. (Anura) from Brazilian Midwest", *Revista Brasileira de Zoociências*, v. 20, n. 1, p. 1-10, 2019.

**ENPCV 2021 – RESUMO FOTOGRÁFICO – 082
CYNICLOMYCES GUTTULATUS EM ESTÔMAGO DE CÃO**

Izabela Maria Corrêa^{1*}, Tatiana Costa de Moraes², Letícia Angélica Guerra³, Walquiria Góes Corrêa⁴, Nathan da Rocha Neves Cruz¹, Júlio Edward Hough⁵.

¹Centro Universitário Moura Lacerda (CUML), ²Arca de Noé Centro Veterinário (Ribeirão Preto), ³Universidade de Franca (UNIFRAN), ⁴Universidade Federal de Minas Gerais (UFMG), ⁵Novolabvet Ribeirão Preto, *izamcorrea@gmail.com.



Análise histopatológica de fragmentos estomacais coletados via endoscópica evidenciando estruturas compatíveis com *Cyniclomyces guttulatus* em paciente canino, macho, sem raça definida e com aproximadamente 4 anos de idade. Em região de fundo de estômago e antro pilórico foram vistos fragmentos de mucosa gástrica com vacuolização e indícios de reparação no epitélio superficial, além de lâmina própria edemaciada, congesta, com focos de hemorragia e moderado infiltrado inflamatório evidenciado (figura 2). Nas duas localidades citadas do órgão foram observadas estruturas leveduriformes cilíndricas, isoladas, em pequenas cadeias, morfologicamente análogas ao *Cyniclomyces guttulatus* (setas pretas) e mescladas ao muco que recobria o epitélio. A presença de hemossiderina (figura 3) no muco da região pilórica sugeriu hemorragia, mesmo sem evidências de erosão ou ulceração nos fragmentos avaliados. Foi instituído como conclusão uma gastrite crônica com áreas de agudização e hemorragia sub-epitelial junto da identificação de mucosa edemaciada e congesta. Sabe-se que o *C. guttulatus* é um fungo que vive naturalmente no trato gastrointestinal de coelhos e roedores sem causar danos a esses animais, podendo com menor frequência se comportar dessa maneira com os cães ou, mais comumente, proporcionar prejuízos nestes como gastroenterites e consequentes diarreias e vômitos. Os cães são infectados ao ingerirem as fezes destes roedores. O diagnóstico desse ascomiceto pode ser realizado na rotina clínica através de exame coproparasitológico, amostras gástricas e intestinais e tem como possível e preconizado tratamento o antifúngico fluconazol na dose se 5 mg/Kg.

Palavras-chaves: Histopatologia, gastrite crônica, cães, fungo.

Detalhes técnicos: Microscopia óptica, Opticam O-500R, figura 2 - 40x/figuras 1/3/4 - 400x,

Coloração: Hematoxilina-Eosina.

Área: Histopatologia.

FERRAZ, A. et al. *Cyniclomyces guttulatus* em amostras fecais de cães: infecção simples e multiparasitismo. **Research, Society and Development**, v. 9, n. 4, p. e115942920, 2020.

FERRAZ, A. *et al.* Presença de *Cyniclomyces guttulatus* em amostra fecal de cão com diarreia crônica. **Revista Brasileira de Higiene e Sanidade Animal**, v. 13, n. 2, p. 246-251, 2019.

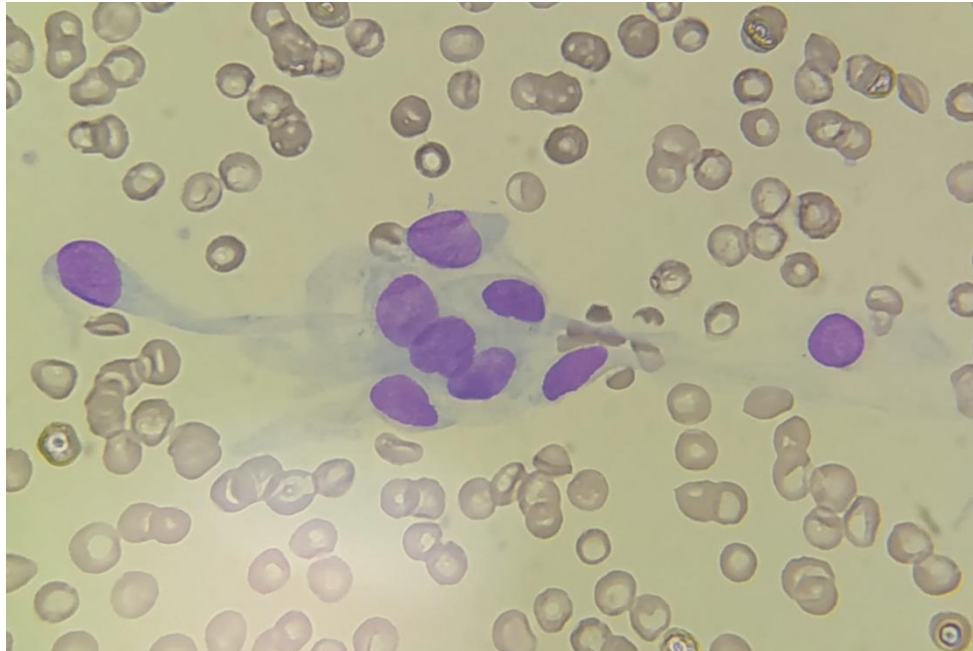FURTADO, T. *et al.* Diagnóstico de colangite associado à mucocele da vesícula biliar por *Cyniclomyces guttulatus* em cães. **Revista Brasileira de Medicina Veterinária**, v. 35, n. 1, p. 1-6, 2013.

RASKIN, R. E. Pele e tecido subcutâneo. In: RASKIN, R. E.; MEYER, D. J. **Citologia clínica de cães e gatos, atlas colorido e guia de interpretação**, 2 ed., Elsevier Editora LTDA, pg. 111-112, 2012.

ENPCV 2021 – RESUMO FOTOGRÁFICO – 084
CÉLULAS ENDOTELIAIS EM ESFREGAÇO DE SANGUE PERIFÉRICO DE UM CÃO

Amanda de Oliveira Alcantara^{1*}, André Luiz de Almeida¹, Marthiellen Roosevelt da Lima Félix¹, Victor Rossi de Souza Silva¹, Larissa Helena Pinto de Amorim Sobrinho¹, Márcia de Souza Xavier¹.

¹Universidade Federal Fluminense (UFF), Niterói. *amanda_alcantara@id.uff.br.



Esfregaço sanguíneo de cão apresentando células mesenquimais fusiformes uniformes, com núcleo ovalado, cromatina fina e nucléolos inconspícuos, citoplasma discretamente basofílico com contornos citoplasmáticos pouco distintos, compatíveis com células endoteliais. As células endoteliais não são usualmente visualizadas na avaliação do esfregaço sanguíneo, sendo um achado acidental decorrente do desprendimento das mesmas da parede do vaso sanguíneo e pode estar correlacionada a venopunção traumática. Esse achado foi observado em um cão, macho, sem raça definida, nove anos de idade, com acesso à rua, que apresentava lesão em pênis. O paciente foi diagnosticado com tumor venéreo transmissível (TVT) através do exame citológico da lesão. Para avaliação hematológica, foi feito a venopunção e o sangue acondicionado em tubo com anticoagulante ácido etilenodiamino tetraacético (EDTA). As alterações hematológicas foram: anemia normocítica normocrômica (VG 27% - Referência: 37-55%) e trombocitopenia (135.000/ μ L - Referência 200.000-700.000/ μ L) e na hematoscopia, foram visualizados a presença de agregados plaquetários e de células endoteliais. Nos hemogramas posteriores realizados para acompanhamento do tratamento com o quimioterápico vincristina, não foi visualizado novamente a presença das células mesenquimais. A observação dessas células em esfregaço de sangue periférico foi descrita em caninos, bovinos e humanos. A probabilidade de visualização dessas células pode ser aumentada, se um esfregaço sanguíneo for feito com a primeira gota de sangue no canhão da agulha, porém no presente caso, o esfregaço foi confeccionado a partir do sangue em EDTA. Relatos da presença de células endoteliais em sangue periférico em animais são escassos e acredita-se que seja um achado acidental associado a venopunção traumática.

Palavras-chaves: hematoscopia, esfregaço sanguíneo, células mesenquimais, venopunção

Detalhes técnicos: Microscopia óptica, Nikon E-200, Aumento: 1000x (Imersão em óleo), Equipamento de captura: Xiaomi Redmi Note 8, Coloração: Panótico Rápido.

Área: Hematologia.

CHA, H. C., KIM, J. U. Endothelial cells in peripheral blood smear: an artifact? **Korean Journal of Hematology**. v. 45, n. 3, p. 150, 2010.

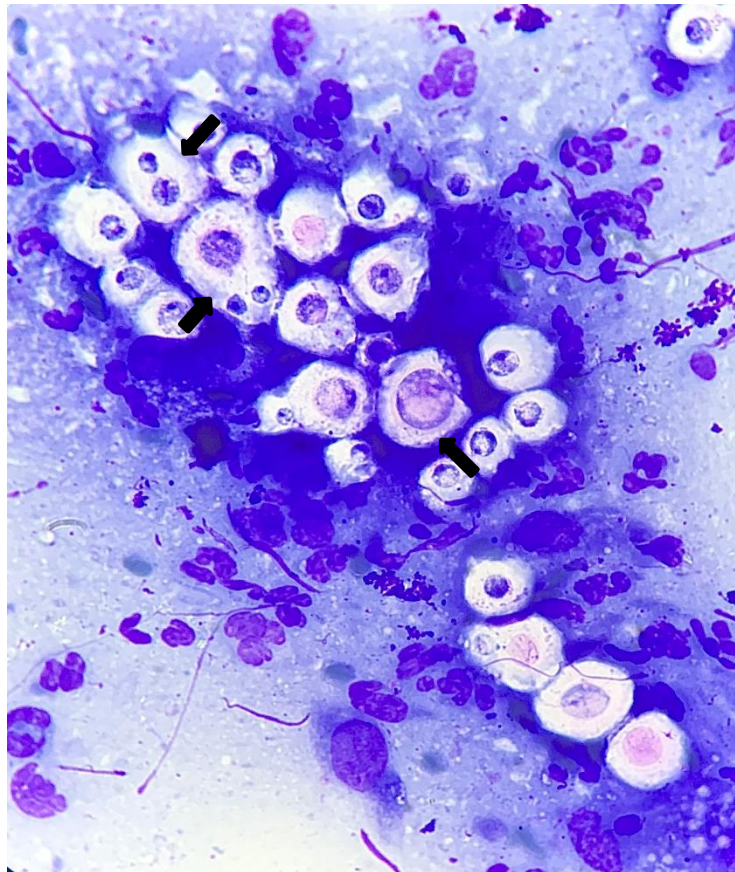
HARVEY, J. W. Hematology procedures. In: HARVEY, J. W. **Veterinary Hematology: A Diagnostic Guide and Color Atlas**. 2 ed., St. Louis, PA: Saunders. pg. 11-32, 2012.

OIKONOMIDIS, I. L., MYLONAKIS, M. E., KRITSEPI-KONSTANTINOOU, M. What is your diagnosis? Unusual cells in the blood smear from a dog. **Veterinary Clinical Pathology**. vol. 44, n. 4, p. 605-606, 2015.

**ENPCV 2021 – RESUMO FOTOGRÁFICO – 087
CRIPTOCOCOSE FELINA**

Joana Garcia Paz Miranda^{1*}, Jônathan David Ribas Chagas², Isaac Leandro Lira Pinto², Bruna de Azevedo Baêta³.

¹Laboratório Clínico Veterinário (LABOCANI), Paracambi, RJ; ²Laboratório de Patologia Clínica Veterinária, Departamento de Medicina Veterinária, Universidade Federal Rural do Rio de Janeiro (UFRRJ); ³Laboratório de Cultivo de Células e Hemoparasitos, Departamento de Parasitologia Animal, Universidade Federal Rural do Rio de Janeiro (UFRRJ). Seropédica, RJ. *joanna.garcia.paz@gmail.com.



Presença de estruturas em análise citopatológica compatíveis com *Cryptococcus* spp., em paciente felino, macho, sem raça definida (SRD), com aproximadamente 1 ano e com acesso à rua, apresentando nódulo ulcerado em cavidade nasal. A amostra citológica foi coletada por imprint direto, swab com exsudato nasal, coloração por panótico rápido e analisada por microscopia óptica em objetiva de imersão. Na avaliação citológica observam-se estruturas leveduriformes esféricas a ovais, basofílicas, paredes espessas e com larga cápsula mucóide (setas pretas), compatíveis com o gênero *Cryptococcus*, além do processo inflamatório presente com predomínio de neutrófilos. A criptococose felina é uma infecção fúngica sistêmica, de distribuição cosmopolita, que acomete principalmente os felinos, no entanto, o homem e outras espécies domésticas podem ser afetadas. O fungo é isolado de excretas de aves, principalmente pombos urbanos, os principais reservatórios do agente no ambiente urbano, acarretando um risco para a saúde única. O diagnóstico pode ser realizado através do histórico clínico, anamnese, exames complementares como citológicos, histológicos, sorológicos, moleculares e cultura fúngica. O tratamento da criptococose é realizado com a administração de antifúngicos por um longo período de tempo. Ainda assim, o prognóstico da doença é reservado, entretanto torna-se favorável quando não há comprometimento do sistema nervoso central.

Palavras-chaves: Citologia, fungos, saúde única.

Detalhes técnicos: Captura com Iphone XR, Microscopia óptica – L3000B, objetiva - 100x (Imersão em óleo), Coloração: Panótico Rápido.

Área: Citopatologia.

CANAVARI, I. C., VARGAS, G. H., TINUCCI-COSTA, M., & CAMPLESI, A. C. Criptococose: revisão de literatura. **REDVET. Revista Electrónica de Veterinaria**, v.18, no. 9, p. 1-5. 2017.

DAMIANI, J. D., TEIXEIRA, A. F., DOS SANTOS, D. P., DA SILVA VALENTE, L. G., VERONEZI, L. O., & DE SOUZA, G. V. Criptococose felina: relato de caso. **PUBVET**, v. 14, p. 139, 2019.

LIMA, P. Q. D., OLIVEIRA, F. P. D., & MARCIANO, J. A. Criptococose em gato – Relato de caso. **Revista Científica De Medicina Veterinária** - Ano X – No. 30, 2018.

ENPCV 2021 – RESUMO CONVENCIONAL – 089
IDENTIFICAÇÃO MOLECULAR DE *Trypanosoma* EM GAMBÁS (*Didelphis aurita*)

Beatriz Claves Godinho¹, Ana Sophia Apovian¹, Carla Teixeira Fagundes¹, Evaristo Villalba Alemán²,
Breno Fernando Martins de Almeida³, Monally Conceição Costa de Aquino¹.

¹Universidade Estácio de Sá - UNESA. Rio de Janeiro/RJ. ²Laboratório de Taxonomia e Filogenia de Tripanossomatídeos, Departamento de Parasitologia, Instituto de Ciências Biomédicas, Universidade de São Paulo/SP. ³Centro Universitário das Faculdades Integradas de Ourinhos – Unifio. Ourinhos/SP.

Trypanosoma cruzi é o agente etiológico da doença de Chagas, um protozoário flagelado, transmitido por vetores de insetos hematófagos da família Reduviidae, capaz de infectar diversas espécies de mamíferos e triatomíneos. Os gambás podem ser hospedeiros e reservatórios de vários agentes, dentre os quais destaca-se *T. cruzi*, representando um importante papel do ponto de vista de Saúde Pública. Nos últimos anos, o interesse da comunidade científica em animais de hábitos sinantrópicos aumentou, principalmente porque a doença de Chagas tem sido cada vez mais observada em áreas urbanizadas. O presente estudo teve como objetivo investigar a presença de *Trypanosoma* em amostras hematológicas de 12 gambás atendidos no Centro de Reabilitação de Animais Silvestres da Universidade Estácio de Sá, Rio de Janeiro, RJ. As amostras de sangue foram colhidas a partir da veia caudal ou por punção intracardíaca nos casos de óbito ou eutanásia, e armazenadas em microtubos contendo anticoagulante EDTA a 10%. A extração do DNA genômico foi feita por meio da técnica de acetato de amônio e para assegurar a qualidade da extração, o gene *gpdh*, presente no genoma de mamíferos, foi amplificado de todas as amostras. Posteriormente, foi realizada a técnica de FFLB (*fluorescent fragment length barcoding*) para pesquisa de tripanossomatídeos, em que os picos fluorescentes determinados no sequenciador ABI 3500 foram analisados usando o software GeneMapper v.4.0 (Applied Biosystems), para a amplificação das quatro regiões de rRNA usando primers e condições de PCR descritas por Hamilton et al. (2008). Das 12 amostras analisadas, foi verificada a presença de *T. cruzi* em dois animais e *Trypanosoma (Herpetosoma) rangeli* em outros dois animais. A detecção de tripanossomatídeos de importância em Saúde Pública em didelfídeos do município do Rio de Janeiro, sugere que esses animais podem atuar como potenciais reservatórios silvestres da tripanossomíase no município do Rio de Janeiro.

Palavras-chave: tripanossomatídeos, sangue, PCR, didelfídeos.

Área: Medicina molecular

HAMILTON, P.B.; ADAMS, E.R.; MALELE, I.I.; GIBSON, W.C. A novel, high-throughput technique for species identification reveals a new species of tsetse-transmitted trypanosome related to the *Trypanosoma brucei* subgenus, *Trypanozoon*. **Infect. Genet. Evol.**, p. 26–33, 2008.

JANSEN, A. M.; XAVIER, C. D. C.; ROQUE, A. L. R. *Trypanosoma cruzi* transmission in the wild and its most important reservoir hosts in Brazil. **Parasites & Vectors**, 2018.

JANSEN, A. M.; XAVIER, C. D. C.; ROQUE, A. L. R. Landmarks of the Knowledge and *Trypanosoma cruzi* Biology in the Wild Environment. **Frontiers in Cellular and Infection Microbiology**, v. 10, 2020.

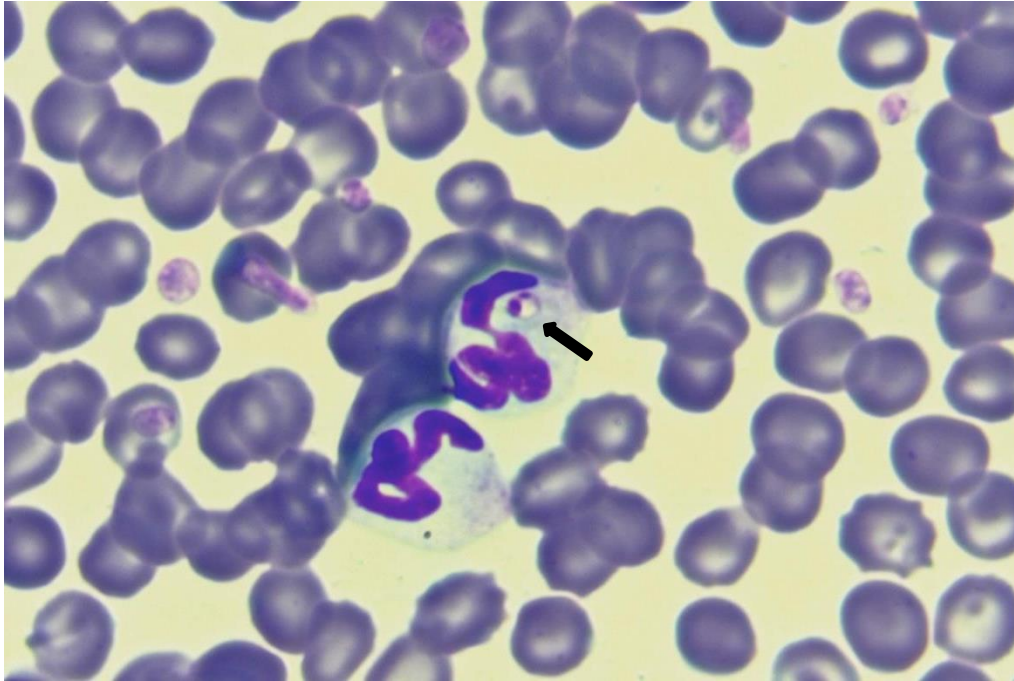NANTES, W. A. G. et al. The influence of parasitism by *Trypanosoma cruzi* in the hematological parameters of the white ear opossum (*Didelphis albiventris*) from Campo Grande, Mato Grosso do Sul, Brazil. **IJP: Parasites and Wildlife**, p. 16–20, 2019.

RODRIGUES, M. S. et al. Uncovering *Trypanosoma* spp. diversity of wild mammals by the use of DNA from blood clots. **IJP: Parasites and Wildlife**, p. 171–181, 2019.

ENPCV 2021 – RESUMO FOTOGRÁFICO – 090
FORMAS AMASTIGOTAS DE *Leishmania* spp. EM ESFREGAÇO SANGUÍNEO

Geovanna Santos Gonçalves^{1*}, Guilherme Bim Dias¹, Regina Kiomi Takahira¹.

¹Universidade Estadual Paulista Júlio Mesquita Filho – Câmpus de Botucatu/SP. *gs.goncalves@unesp.br.



Presença de formas amastigotas de *Leishmania* spp. no interior de neutrófilos em esfregaço sanguíneo em paciente canino, macho, sem raça definida (SRD), 9 anos, que residiu em área endêmica, apresentando lesões ulceradas em membros, hiporexia e linfadenomegalia. A amostra foi encaminhada para realização de hemograma e os achados hematológicos consistiam em anemia normocítica normocrômica, trombocitose e hiperproteinemia. Na microscopia observam-se as estruturas intracelulares apresentando formato ovóide/esférico de núcleo arredondado e com cinetoplasto (seta), com coloração arroxeada, compatíveis com organismos do gênero *Leishmania*. A leishmaniose é uma doença amplamente distribuída no Brasil, tendo como principal vetor o flebotômio da espécie *Lutzomyia longipalpis*, popularmente conhecido como mosquito-palha. A transmissão ocorre quando o vetor infectado realiza o repasto sanguíneo e inocula em um hospedeiro vertebrado as formas promastigotas, que então são fagocitadas e sofrem transformação em formas amastigotas. Dentre os achados mais comuns encontram-se lesões cutâneas, como alopecia, descamação, hiperpigmentação e úlceras, onicogribose, linfadenomegalia, dentre outros. A visualização das formas amastigotas em esfregaço é um método de diagnóstico simples, rápido e confirmatório, no entanto, possui baixa sensibilidade, uma vez que é dependente do grau de parasitismo. O paciente apresentou piora clínica e optou-se pela realização de eutanásia, não sendo iniciada a conduta terapêutica.

Palavras-chaves: Hematologia, zoonose, sangue periférico.

Detalhes técnicos: Microscopia óptica, OLYMPUS BX60, 1000x (Imersão em óleo), Coloração: Panótico Rápido.

Área: Hematologia.

SILVA, T. B. F. **Avaliação da reatividade de antígenos de formas amastigotas de Leishmania (Leishmania) infantum chagasi no sorodiagnóstico da leishmaniose visceral canina.** Dissertação (Mestrado em Fisiopatologia Experimental) – Universidade de São Paulo, 2018.

SILVA, F. S. Patologia e patogênese da leishmaniose visceral canina. **Revista Trópica de Ciências Agrárias e Biológicas**, v. 1, n. 1, p. 20-31, 2007.

COSTA, G. P. et al. Métodos de diagnóstico da leishmaniose canina. **Saber Científico (1982-792X)**, v. 9, n. 2, p. 95-104, 2021.

ENPCV 2021 – RESUMO FOTOGRÁFICO – 092
IDENTIFICAÇÃO DE *Candida glabrata* EM URINA DE PACIENTE CANINO

Leonardo Ribas Pacheco^{1*}, Rosane de Oliveira Cruz², Monica Mattos dos Santos¹, Nicole Hlavac¹.

¹Escola de Medicina Veterinária e Zootecnia da Universidade Federal da Bahia (UFBA), Salvador/BA. ²Programa de Residência Uniprofissional em Patologia Clínica da Universidade Federal da Bahia (UFBA), Salvador/BA. *leoribaspacheco@gmail.com.

Os fungos do gênero *Candida* estão presentes na saúde única, infectando diversas espécies. É um microrganismo que compõe a microbiota de humanos e animais, sendo classificado como um agente oportunista. Na rotina clínica de cães, sua infecção está associada a situações como urolitíase, diabetes mellitus, antibioticoterapia crônica e terapia imunossupressora. A espécie mais incidente a *C. albicans*, todavia existem relatos de outras espécies como a *C. glabrata*, *C. krusei*, *C. tropicalis*, dentre outras. O presente trabalho tem como objetivo relatar a identificação e isolamento de *C. glabrata* em urina de um cão. O paciente foi atendido em um Hospital Universitário de Medicina Veterinária. A queixa principal foi disúria, havendo tratamento prévio para urolitíase, cistite e melanoma amelanótico. Hemograma sem alterações significativas. Na bioquímica sérica identificou-se aumento na fosfatase alcalina (226 UI/L). Quanto a urinálise - colhida por cistocentese -, verificou-se proteinúria (100 mg/dL), hematúria (numerosas hemácias/campo de grande aumento), bacteriúria (++) , cristalúria por cristais de oxalato de cálcio (+) e de bilirubina (+), presença de muco (++) e estruturas filamentosas sugestivas de leveduras. A urina foi encaminhada para cultura fúngica, onde foi isolada *C. glabrata* em meio CHROagar, já a cultura bacteriana isolou a *Citrobacter diversus*. Após tratamento, não houve mais identificação de fungo e bacteriúria. Dentre as manifestações clínicas decorrente da candidíase incluem infecção do trato urinário, mas também são descritos hematúria e leucocitúria associada a presença de células filamentosas em urinálise com confirmação de candidíase em cultura e PCR. Em casos de candidíase sistêmica, as alterações em urinálise podem ser acompanhadas de quadros de febre, taquicardia e taquipneia, uremia e hiperglobulinemia. Este caso expõe a importância de considerar a infecção fúngica em pacientes com alteração em trato urinário. Na análise global e evolutiva dos casos com cistites recidivantes as leveduras podem ser patológicas e não contaminantes ambientais. Portanto, a urocultura incluindo cultura fúngica e bacteriológica permite um tratamento direcionado e efetivo.

Palavras-chave: Candidíase, infectologia, urinálise.

Área: Urinálise

OZAWA, H.; OKABAYASHI, K.; KANO, R.; WATARI, T.; WATANABE, S.; HASEGAWA, A. Rapid identification of *Candida tropicalis* from canine cystitis. *Mycopathologia*. v.160, n.2, p159-162, 2005.
BROWN, M. R.; THOMPSON, C. A.; MOHAMED, F. M. Systemic candidiasis in an apparently immunocompetent dog. *Journal of Veterinary Diagnostic Investigation*. v.17, n.3, p.272-276, 2005.
WILLEMS, N.; HOUWERS, D. J.; SCHLOTTER, Y. M.; THEELEN, B.; BOEKHOUT, T. Disseminated Candidiasis in a Young, Previously Healthy, Dog and Review of Literature. *Mycopathologia*. v.182, n.5-6, p.591-596, 2017.

ENPCV 2021 – RESUMO CONVENCIONAL – 093
AVALIAÇÃO DE MUCINA EM NEOPLASIAS MALIGNAS DE MAMA EM CADELAS†

Solange de Souza Stork¹, Silvia Rezende Terra², Luisa Lemos Vieira³, Thaynan Cunha Vieira^{4*}, Cosme Nogueira da Silva⁵, Nicole Regina Capacchi Hlavac Vincenzi⁵.

¹Mi-Au Centro Clínico Veterinário, Jaguaruna/SC, ²Universidade Federal do Rio Grande do Sul – (UFRGS), Porto Alegre-RS, ³Universidade do Sul de Santa Catarina – (UNISUL), Tubarão-SC, ⁴Universidade Federal de Minas Gerais – (UFMG), Belo Horizonte-MG, ⁵Universidade Federal da Bahia – (UFBA), Salvador-BA. *thaynanvieira@ufmg.br.

As neoplasias mamárias caninas correspondem à metade de todos os tumores observados na espécie e suas características epidemiológicas, genéticas e ambientais conferem um excelente modelo comparativo ao câncer de mama humano. Tipo histológico, grau, invasão linfática e vascular, ulceração, imunexpressão de receptores hormonais, ciclooxygenase-2 e índice de proliferação celular constituem os principais fatores prognósticos utilizados para auxiliar oncologistas no estadiamento e sobrevida dos pacientes. A glicoproteína mucina, tanto em mulheres quanto em cadelas, tem sido estudada como potencial marcador prognóstico no câncer de mama. O objetivo deste trabalho foi comparar a marcação de mucina em diferentes neoplasias mamárias caninas, relacionando o grau de malignidade com a intensidade de marcação. Para isso, o trabalho foi aprovado pelo Comitê de Ética no Uso de Animais (CEUA-UNISUL) sob protocolo n. 14.031.5.05.IV. Coletaram-se 20 amostras de tumores mamários caninos para realização da técnica de coloração especial Alcian Blue/PAS para análise duplo-cega de mucina em quatro campos de na objetiva de 10x. As marcações foram classificadas de acordo com a intensidade, leve (<20%), moderada (20-40%) e intensa (40-60%), sendo utilizado como controles positivo o tecido gástrico e negativo, tecido adiposo. Utilizou-se o programa SAS para a análise estatística descritiva das variáveis de classificação, grau histológico e marcação de mucina. Todas as 20 neoplasias avaliadas demonstraram marcações para mucina, sendo observado marcações mais intensas conforme o aumento do grau histológico, destacando a possível importância dessa glicoproteína na progressão tumoral. Estudos complementares que relacionem dados clínico-patológicos com a sobrevida de cadelas com tumores de mama podem estabelecer a análise de mucinas como marcador prognóstico de fácil acesso para auxílio de oncologistas veterinários.

Palavras-chave: Prognóstico, histoquímica, glicoproteína.

Área: Histopatologia.

ANDRIANIFAHANANA, M.; MONIAUX, N.; BATRA, S. K. Regulation of mucin expression: mechanistic aspects and implications for cancer and inflammatory diseases. **Biochimica et Biophysica Acta**, v. 1765, n. 2, p. 189-222, 2006.

CAMPOS, L. C. et al. Prognostic significance of tissue and serum HER2 and MUC2 in canine mammary cancer. **Journal of Veterinary Diagnostic Investigation**, v. 27, n. 4, p. 531-535, 2015.

FERREIRA, E. et al. Marcadores prognósticos e preditivos no câncer de mama. In: CASSALI, G. D. **Patologia Mamária Canina: do diagnóstico ao tratamento**. 1.ed. São Paulo: Medvet, 20. p.141-149.

MUKHOPADHYAY, P. et al. Mucins in the pathogenesis of breast cancer: implications in diagnosis, prognosis and therapy. **Biochimica et Biophysica Acta**, v. 1815, n. 2, p. 224-40, 2011.

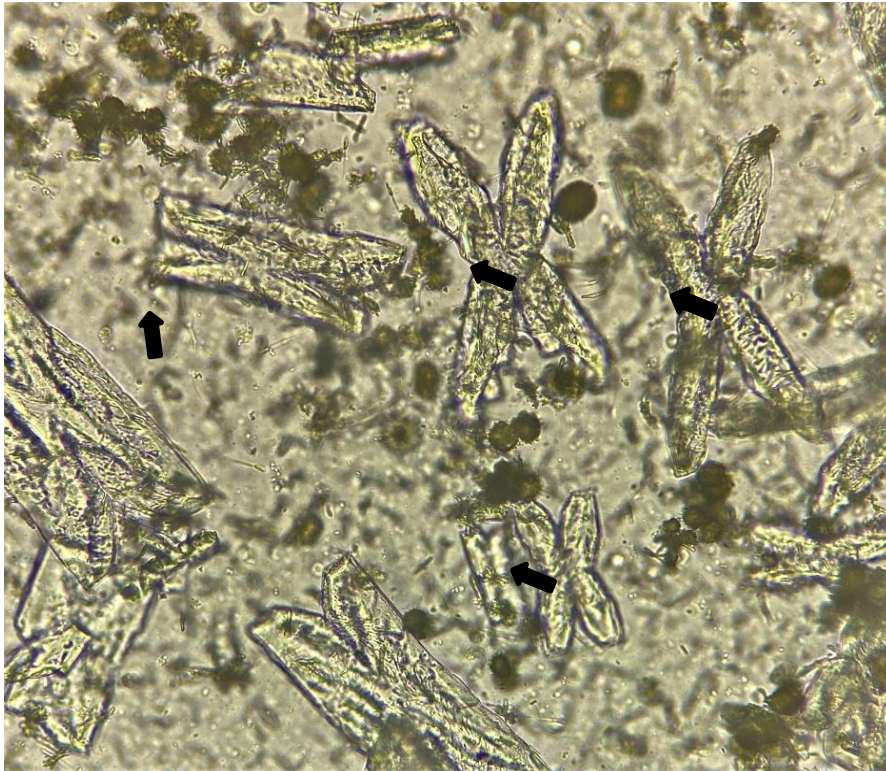
NUNES, F. C. et al. Epidemiological, clinical na pathological evaluation of overall survival in canines with mammary neoplasms. **Arquivo Brasileiro de Medicina Veterinária e Zootecnia**, v.70, n.6, p.1714-1722, 2018.

†Resumo premiado como Melhor Resumo Convencional do V Encontro Nacional de Patologia Clínica Veterinária – ENPCV 2021.

ENPCV 2021 – RESUMO FOTOGRÁFICO – 094
CRISTAIS DE FOSFATO TRIPLO AMOGNESIANO EM FORMA NÃO USUAL DE FOLHAS DE SAMAMBAIA EM URINA DE CÃO

Isaac Leandro Lira Pinto^{1*}, Jônathan David Ribas Chagas¹, Joana Garcia Paz Miranda², Bruna de Azevedo Baêta³, Cristiane Divan Baldani¹; Carlos Henrique Machado¹.

¹Laboratório de Patologia Clínica Veterinária, Departamento de Medicina Veterinária, Universidade Federal Rural do Rio de Janeiro (UFRRJ); ²Laboratório Clínico Veterinário (LABOCANI), Paracambi, RJ; ³Laboratório de Cultivo de Células e Hemoparasitos, Departamento de Parasitologia Animal, Universidade Federal Rural do Rio de Janeiro (UFRRJ). Seropédica, RJ. *isaac.ufrj@gmail.com.



Avaliação microscópica de sedimento urinário em paciente canino, macho, da raça dalmata, com 7 anos de idade, contendo cristais de fosfato triplo ou estruvita em formato de folha de samambaia (setas pretas). Na avaliação física a urina apresentava coloração âmbar, aspecto turvo e valor de densidade de 1.044. Já na análise química foi constatado um pH neutro (7,0). A sedimentoscopia foi realizada após a centrifugação de 5mL de amostra a 328 g durante 5 minutos e observou-se a presença de bactérias (Cocos) e de cristalúria, composta por cristais de fosfato triplo e cristais de biurato de amônio. A presença de cristalúria no sedimento urinário se dá, em geral, pela saturação de substâncias presentes na urina, e a formação dos cristais de estruvita acontece pela supersaturação da urina por fosfato, amônio e magnésio. Esse cristal pode ser encontrado tanto na urina alcalina como na ligeiramente ácida de cães hígidos, e normalmente se trata apenas de um achado casual sem relevância clínica. Sua apresentação mais comum é o formato semelhante a uma “tampa de caixão”, porém este cristal pode assumir ocasionalmente um formato de folha de samambaia quando a urina apresenta uma concentração elevada de amônia. A alta concentração de amônia na urina pode sugerir a ocorrência de uma insuficiência hepática ou de um Shunt portossistêmico, onde há a redução na capacidade de converter amônia em ureia. Entretanto, esse achado é frequentemente encontrado na urina de Dalmatas saudáveis.

Palavras-chaves: dalmata, urinálise, cristalúria.

Detalhes técnicos: Iphone 11, Microscopia óptica - L3000B, objetiva - 40x

Área: Urinálise.

COSTA, T. M., BAIMA, G. M., SOUSA, J. M. S., Et al. Desvio portossistêmico (shunt) Intra-hepático em canino – relato de caso: **Pubvet**, v. 13, No. 11, p. 150, 2019.

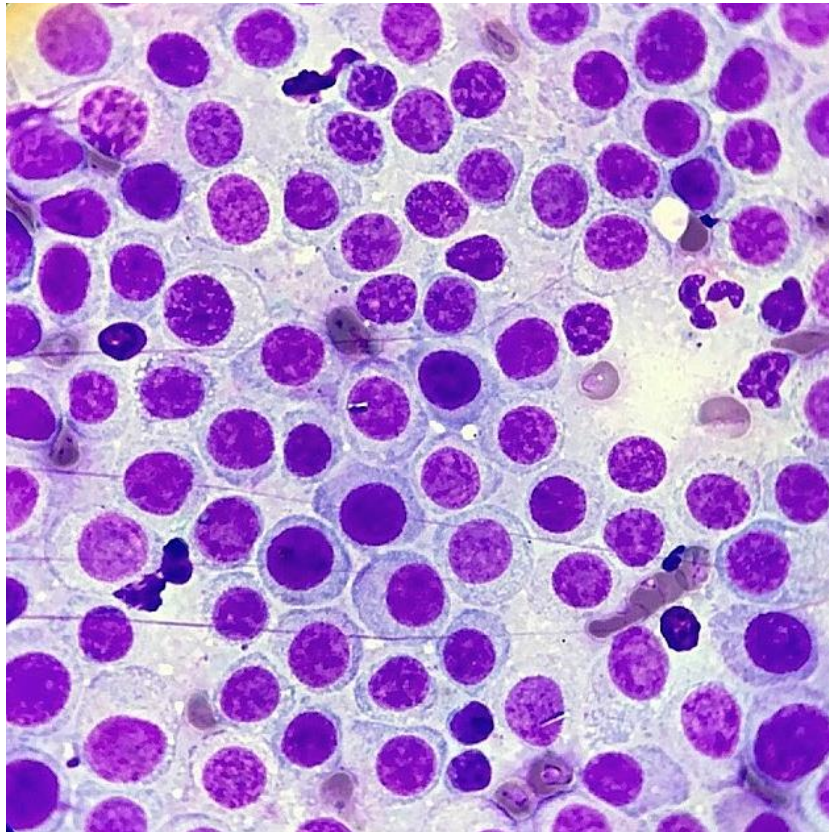
THRALL, M.A., WEISER, G., ALISSON, R, W., CAMPBELL, T, W. **Hematologia e Bioquímica Clínica Veterinária**. 2. ed. São Paulo: Roca, cap. 23, p.744, 2015.

VARGAS, M. E. B., DE CAMPOS, M., BLANKENHEIM, T. M., GOMES, D. E. Urolitíase - Revisão de Literatura. **Revista Científica**, v.1, n.1, 2019.

**ENPCV 2021 – RESUMO FOTOGRÁFICO – 095
MASTOCITOMA CANINO DE ALTO GRAU**

Laura Passos Paulino^{1*}, Larissa Alves do Nascimento¹, Vanessa Alves de Sousa Miranda¹, Sérgio Luiz Mattoso Cataldo¹, Milla Bezerra Paiva², Monally Conceição Costa de Aquino¹.

¹Universidade Estácio de Sá – UNESA, Rio de Janeiro/RJ. ²IOC – Fiocruz – Laboratório Interdisciplinar de Pesquisas Médicas (LIPMED), Rio de Janeiro/RJ. *laurpassos@gmail.com.



O mastocitoma é a neoplasia tegumentar maligna com maior predominância entre os cães (PEREIRA et al., 2018). Diante disso, o exame citopatológico possui grande importância na triagem de diagnóstico precoce da doença (BRAZ et al., 2017), por ser um método rápido e pouco custoso. Na análise citopatológica, a quantidade de grânulos presentes na célula é um fator marcante a ser avaliado, visto que é a principal característica para a classificação em graus I, II e III (BRAZ et al., 2017). A partir da coleta por capilaridade, foram confeccionados esfregaços citológicos de um nódulo localizado na região torácica e dos linfonodos pré-escapulares direito e esquerdo, que se apresentavam hipertrofiados em paciente macho, da espécie canina, raça Pit Bull, com 4 anos de idade. Microscopicamente, na amostra oriunda do nódulo torácico, observou-se moderada celularidade, discreto infiltrado inflamatório neutrofílico, alguns eosinófilos e uma vasta quantidade de mastócitos hipogranulares com discreta anisocariose e cromatina discretamente frouxa. A partir da análise citopatológica dos linfonodos, observou-se uma sobressalente celularidade com predomínio de células redondas pouco diferenciadas, exibindo moderada anisocitose e anisocariose, citoplasma amplo e agranular, cromatina frouxa em algumas células e presença de mitoses atípicas (até 3 por campo de 1000x). Ademais, pequena quantidade de eosinófilos, raros neutrófilos e linfócitos pequenos. Conclui-se que os achados citológicos eram sugestivos de metástase de mastocitoma agranular para os linfonodos. O mastocitoma grau III manifesta o comportamento biológico

inesperado e extremamente fatal (SOUZA et al., 2018). Posterior à coleta, o paciente veio a óbito, possivelmente em decorrência da degranulação dos mastócitos.

Palavras-chaves: mastócitos, citologia, metástase, linfonodos.

Detalhes técnicos: microscopia óptica, Opton TNB-01B, 1000x (Imersão em óleo), Coloração: Panótico Rápido.

Área: Citopatologia.

SOUZA, A. C. F. et al. Mastocitoma cutâneo canino: estudo retrospectivo dos casos atendidos pelo Serviço de Oncologia do Hospital Veterinário da FCAV-Unesp, Campus Jaboticabal, de 2005 a 2015. **Pesq. Vet. Bras.** 38(9):1808-1817, Set, 2018.

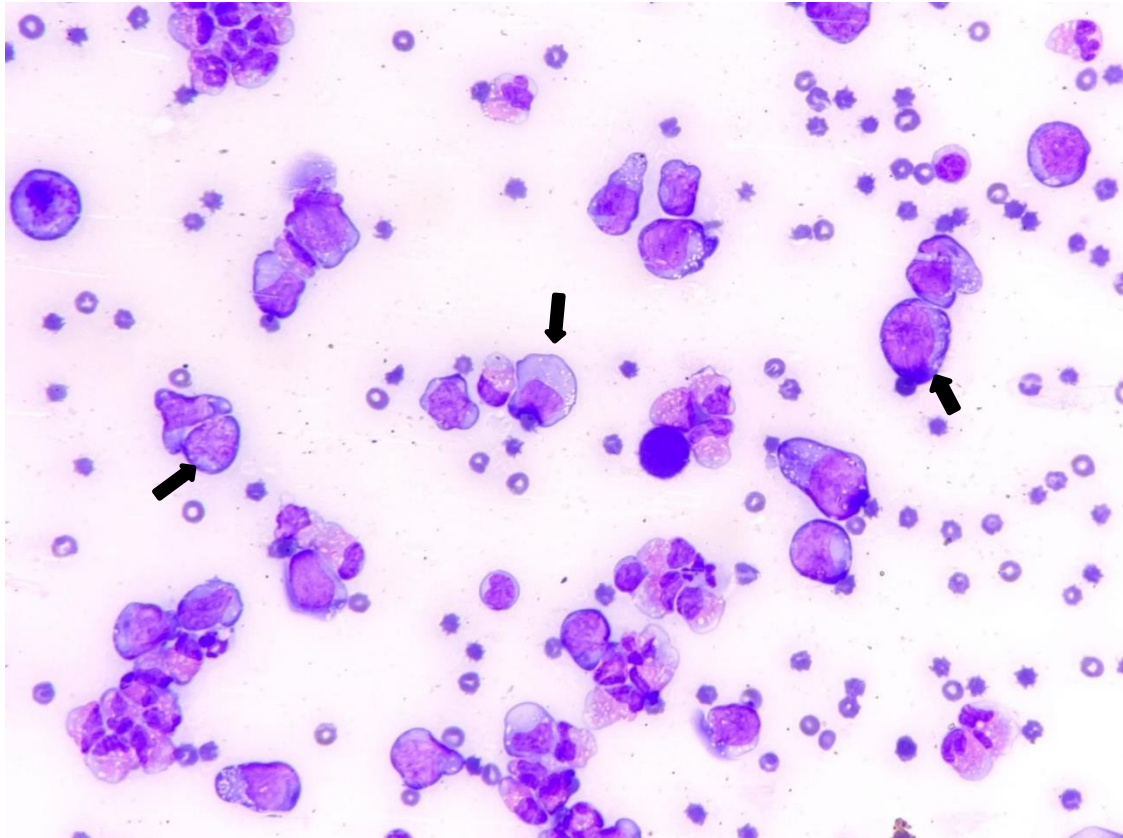
PEREIRA, L. B. S. B et al. Mastocitoma de alto grau em um cão: relato de caso. **PUBVET**,v.12, n.9, a166, p.1-5, Set, 2018.

BRAZ, P. H. et al. Classificação citológica do grau de malignidade de mastocitomas em cães.**PUBVET**, 11, n.11, p.1114-1118, Nov, 2017.

ENPCV 2021 – RESUMO FOTOGRÁFICO – 097
EFUSÃO PLEURAL EM CÃO COM LINFOMA MULTICÊNTRICO

Larissa Yurika Tanabe*¹, Lilian Freire Lima Carneiro¹, Crisan Smaniotto¹, Geovanna Barreto de Macedo Silva¹, Marilene Machado Silva¹.

¹Hospital Veterinário da Universidade Federal do Paraná, Palotina, PR. *larissaytanabe@gmail.com.



Fotomicrografia de efusão pleural de um cão labrador, macho, de 7 anos, em aumento de 40x, corado por Panótico Rápido®, evidenciando células neoplásicas de origem linfoide (setas pretas). O animal apresentava emagrecimento progressivo, linfadenomegalia generalizada, dispneia severa e ausculta pulmonar e cardíaca abafadas, com posterior detecção e drenagem de líquido em cavidade torácica. A efusão pleural apresentava moderada celularidade, com contagem total de células nucleadas de 10.500 células/ μ L e 100.000 hemácias/ μ L e na avaliação citológica observou-se predomínio de eosinófilos (55%), seguido de células redondas de tamanho grande, semelhantes a linfoblastos (30%), apresentando elevada relação núcleo:citoplasma, vacuolização citoplasmática e um a dois nucléolos proeminentes, além de linfócitos típicos (11%), neutrófilos íntegros (4%), moderada quantidade de hemácias e de figuras de mitose típicas e atípicas, além de raros macrófagos e células mesoteliais reativas. Devido à gravidade do quadro clínico, o paciente foi submetido à eutanásia. O laudo necroscópico revelou proliferação de células redondas neoplásicas em linfonodos mediastinais e baço, compatível com diagnóstico de linfoma. Embora incomuns, os mesoteliomas e carcinomas são as neoplasias mais frequentemente detectadas por análise de efusão pleural em cães, sendo o linfoma menos comumente diagnosticado, entretanto, quando presente, constitui um fator prognóstico negativo. Além da presença de células neoplásicas, elevado número de eosinófilos em efusão é um achado que corrobora para a identificação do processo neoplásico, estando associado principalmente a mastocitomas e linfomas. A presença de células mesoteliais reativas pode estar relacionada à cronicidade do processo de efusão, e juntamente a eritrócitos e células inflamatórias, são achados

frequentes em derrames cavitários associados ao linfoma. Assim, a avaliação do líquido e identificação do tipo celular predominante é fundamental para elucidação do diagnóstico e realização do estadiamento do paciente.

Palavras-chaves: Citopatologia, neoplasia, linfócitos

Detalhes técnicos: Microscopia óptica Olympus CX23, objetiva 1000x (imersão em óleo), coloração feita por Panótico Rápido®.

Área: Citopatologia.

THOMPSON, C. A., REBAR, A. H. Body Cavity Fluids. In: RASKIN, R. E., MEYER, D. J. **CANINE AND FELINE CYTOLOGY: A COLOR ATLAS AND INTERPRETATION GUIDE**. 3 ed. St. Louis (Missouri): Elsevier, 2016. Cap. 6, p. 210-216.

VALENCIANO, A. C., ARNDT, T. P., RIZZI, T. E. Effusions: Abdominal, Thoracic and Pericardical. In: COWELL, R. L., VALENCIANO, A. C. **Cowell and Tyler's Diagnostic Cytology and Hematology of the Dog and Cat**. 4. ed. Louis, Missouri: Elsevier, 2014. Cap. 15, p. 249-262.

BURTON, A. G. **Clinical Atlas of Small Animal Cytology**. Hoboken, New Jersey: John Wiley & Sons, 2018. Cap. 5, p. 157-165.

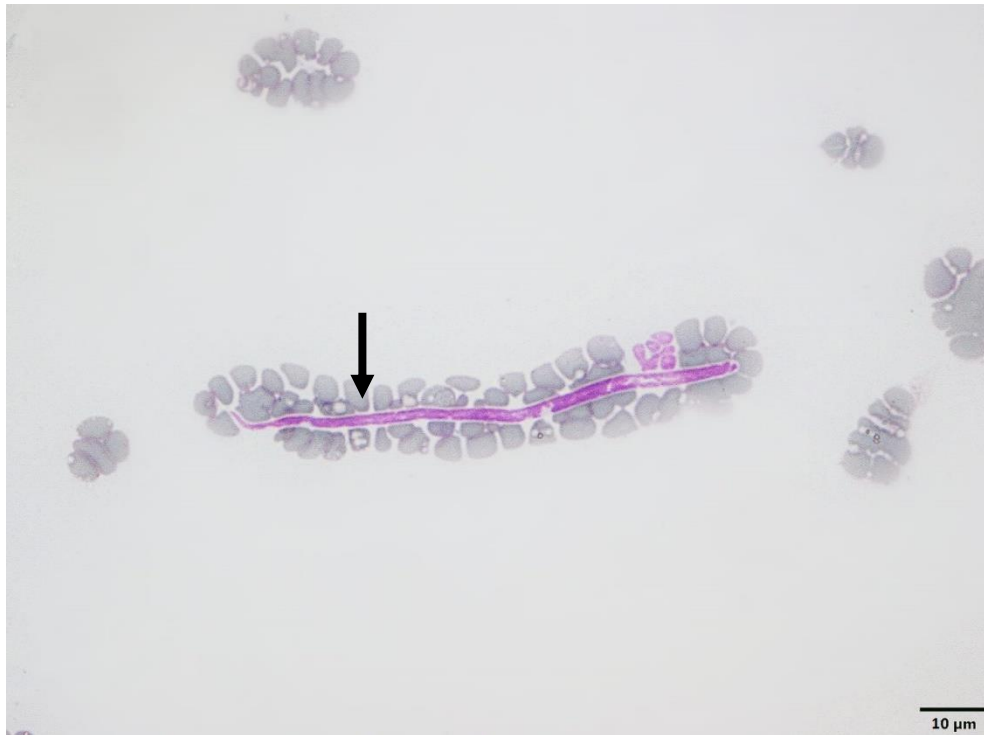
WATTON, T. C., LARA-GARCIA, A., LAMB, C. R. Can malignant and inflammatory pleural effusions in dogs be distinguished using computed tomography? **Veterinary Radiology & Ultrasound**, v. 58, n. 5, p. 535-541, 2017.

MOORE, E. L. et al. Patient characteristics, prognostic factors and outcome of dogs with high-grade primary mediastinal lymphoma. **Veterinary Comparative Oncology**, v. 16, n. 1, p. 45-51, 2017.

ENPCV 2021 – RESUMO FOTOGRÁFICO – 098
PRESENÇA DE MICROFILÁRIA EM ESFREGAÇO SANGUÍNEO DE TAMANDUÁ-MIRIM (*Tamandua tetradactyla*)

Naiara Vidal Stocco^{1*}; Ágatha Ferreira Xavier de Oliveira¹; Alexandre Carvalho Costa¹; Elisabeth Neves Mureb¹; Anieli Vidal Stocco¹; Cristiane Divan Baldani¹.

¹Universidade Federal Rural do Rio de Janeiro (UFRRJ), Seropédica/RJ. *nah.vidal.stocco@gmailcom.



Através da realização de exame laboratorial de rotina (hemograma), foi detectado presença de microfilaria (seta preta) em um Tamanduá-mirim (*Tamandua tetradactyla*), fêmea, adulta, apreendida no Centro de Triagem do Rio do Janeiro. O indivíduo não apresentava nenhuma alteração clínica e laboratorial. A amostra sanguínea foi encaminhada apenas como *check up*, procedimento necessário para soltura, porém foi detectado duas microfílarias durante a avaliação do esfregaço sanguíneo. Os filarídeos são vermes nematódeos, pertencentes à superfamília Filarioidea (SMITH, 1994). Os ciclos destes agentes podem variar, porém apresentam em sua maioria um ponto em comum, as larvas de primeiro estágio – microfílarias – na circulação sanguínea ou linfática do hospedeiro vertebrado acometido. Estes agentes podem ocasionar quadros debilitantes, no qual, algumas espécies podem acometer o homem (BASANO et al., 2011). Estudo realizado por Thoisy et al. (2000), identificaram a presença de microfílarias em mamíferos silvestres, com maior prevalência em preguiças, tamanduás, porcos-espinhos e micos. Grunenwald et al. (2016) observou a presença de uma espécie (*Rumenfilaria andersoni*) parasitando alces e outros cervídeos na América do Norte. No Brasil, foram descritas microfílarias das espécies *Dirofilaria immitis*, *D. repens*, *Acanthocheilonema reconditum*, *Mansonella* sp. e *Brugia* spp. parasitando quatis (MORAES, 2016). Entretanto, devido à baixa parasitemia observada no esfregaço deste indivíduo, não foi possível identificar o gênero das microfílarias detectadas, necessitando de métodos diagnósticos adicionais. Porém, tais resultados deixam claro a importância da realização de exames laboratoriais e a importância da avaliação minuciosa do esfregaço sanguíneo, realizada por um profissional habilitado na área, como auxílio diagnóstico.

Palavras-chave: Filarídeo, Hemoparasito, mamífero silvestre.

Detalhes técnicos: Microscópio Binocular Olympus BX51 (*Olympus System Microscopes*), 1000x.

Área: Parasitologia.

BASANO, S.A., CAMARGO, J.D.E.S., VERA, L.J., VELASQUES, S.N., OGAWA, G.M., MEDEIROS, J.F., FONTES, G., CAMARGO, L.M. Investigation of the occurrence of *Mansonella ozzardi* in the State of Rondônia, Western Amazonia, Brazil. **Rev. Soc. Bras. Med. Trop.** Brasília. v.44, n.5, p.600-603, 2011.

GRUNENWALD, C.M., CARSTENSEN, M., HILDEBRAND, E., ELAM, J., LAAKSONEN, S., OKSANEN, A., GERHOLD, R.W. Epidemiology of the lymphaticdwelling filarioid nematode *Rumenifilaria andersoni* in free-ranging moose (*Alces alces*) and other cervids of North America. **Parasites & Vectors**, v.9, n.1, p.450, 2016.

MORAES, M.F.D. **Estudos parasitológicos em cães domésticos errantes e carnívoros selvagens generalistas no Parque Nacional do Iguaçu.** 2016 Foz do Iguaçu. 107p. Dissertação (Mestrado). Universidade Estadual Paulista, Jaboticabal, 2016.

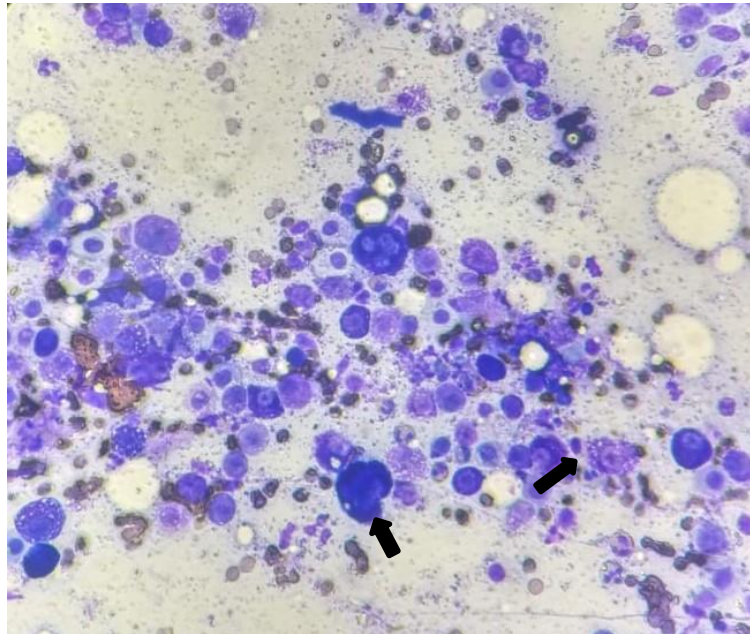
SMITH, J.D. **Introduction to Animam parasitology.** Cambridge, University Press, 1994, 549p.

THOISY, B.; MICHEL, J.C; VOGEL, I.; VIE, J.C. A survey of hemoparasite infections in free-ranging mammals and reptiles in french guiana. **J. Parasitol**, v.86, n.5, p. 1035–1040, 2000.

ENPCV 2021 – RESUMO FOTOGRÁFICO – 099
MASTOCITOMA EM CÃO

Alana Melo da Silva Brito^{1*}, Ana Caroline Vieira¹, Ana Paula Fernandes Calazans², Ana Carolina Almeida Dias².

¹Graduanda em medicina Veterinária, UniFTC, campus de Vitória da Conquista. ²Médica Veterinária, Laboratório de Patologia Clínica Veterinária, Mundo Vet Centro Veterinário. Vitória da Conquista – Bahia. *alanamelobrito@hotmail.com.



Fotomicrografia de citologia de nódulo macio, flutuante, multilobular, em região epidérmica de vulva de cadela, 7 anos, Dogue de Bordeaux, evidenciando hiperplasia celular, com predomínio de células redondas, apresentando anisocitose e anisocariose, citoplasma moderado e por vezes contendo grânulos metacromáticos (seta preta), núcleos centralizados e por vezes não visualizados devido aos grânulos metacromáticos (seta preta), nucléolos por vezes evidentes. Também foram observados intensos eosinófilos, moderados neutrófilos e fitas de colágeno. Em segundo plano evidenciou-se eritrócitos íntegros e grânulos metacromáticos. O mastocitoma é uma neoplasia maligna que é classificada pela proliferação neoplásica de mastócitos e pode ser conhecida como neoplasia de células redondas, assim como o linfoma e o tumor venéreo transmissível. Algumas raças possuem predisposição, como Boxer, Labrador, Golden Retriever, Pitbull Terrier e animais braquicefálicos em geral. Ocorre com maior frequência em animais com faixa etária variante entre 8 a 9 anos. Por se tratar de um tumor da pele, sua apresentação pode variar, assim como o seu crescimento. Esse tipo de afecção oncológica é muito comum em cães e pode se desdobrar em lesões granulomatosas e ulcerativas, aparecendo, com maior frequência, em membro pélvico e torácico, abdome, cabeça, dorso e saco musculocutâneo. O mastocitoma pode ser classificado em baixo ou alto grau, sendo o exame histopatológico o mais indicado para mensurar grau de malignidade e a citologia o método mais simples e acessível. Essa classificação será preponderante ao prognóstico do animal e ao tipo de conduta terapêutica que será adotada. Foi coletada amostra do animal acima citado e enviado para exame histopatológico, confirmando o diagnóstico de mastocitoma grau II. O mesmo se encontra em tratamento e o prognóstico é favorável.

Palavras-chaves: Citopatologia, Mastócitos, Células redondas.

Detalhes técnicos: Microscópio New Optics, 400x, Panótico Rápido.

Área: Citopatologia.

BRAZ, P. H. et al. Classificação citológica do grau de malignidade de mastocitomas em cães. **Pubvet**, v. 11, p. 1074-1187, 2017.

IPEK, V.; CANGUL, I. T.; AKKOC, A. et al. Comparative Evaluation of the Cytological, Histopathological and Immunohistochemical Findings of Canine Cutaneous and Subcutaneous Masses. **Acta Veterinaria-Beograd**, v. 71, n. 1, p. 61-84, 2021.

PEREIRA, L. B. S. B. et al. Mastocitoma de alto grau em um cão: relato de caso. **Pubvet**, v. 12, p. 133, 2018.

ENPCV 2021 – RESUMO CONVENCIONAL – 101
PANLEUCOPENIA, MICOPLASMOSE E DESENVOLVIMENTO DE ANEMIA HEMOLÍTICA
IMUNOMEDIADA EM UM FELINO – RELATO DE CASO

Jéssica Amaral Filipe^{1*}, Gustavo Gomes de Oliveira¹, Arielle Luiza Menezes de Paula¹.

¹Centro Universitário da Grande Dourados- (Unigran), Dourados/MS. *amaralfjessica@gmail.com.

A panleucopenia felina é uma doença infecciosa, causada pelo parvovírus felino (FPV). Geralmente é mortal para filhotes, especialmente os que não foram vacinados. A doença provoca uma imunossupressão e pode ser altamente contagiosa. O *Mycoplasma haemofelis* é uma bactéria gram-negativa, que parasita os eritrócitos, geralmente provocando anemia, podendo estar associadas ao vírus da imunodeficiência felina (FIV) ou leucemia viral felina (FELV), mas também pode ser secundária em outros casos de animais imunossuprimidos. O presente relato apresenta um caso clínico de um felino, macho, 7 meses de idade, sem raça definida, domiciliado mas com acesso à rua, com histórico de anorexia, adipsia, diarreia sanguinolenta e apatia, mucosas gravemente hipocoradas, bradipneia e hipotermia. Foram solicitados exames de hemograma, bioquímicos alanina aminotransferase (ALT), fosfatase alcalina (FA), creatinina, ureia, teste de FIV e FELV, aglutinação em salina, reticulócitos e foi recomendada transfusão sanguínea. O animal apresentou pancitopenia, ou seja, diminuição de todos os valores hematológicos e no esfregaço sanguíneo foi encontrado anisocitose (++) e mycoplasma sp. parasitando os eritrócitos. A anemia estava regenerativa, com contagem de reticulócitos acima de 60.000. Em relação aos exames bioquímicos, com exceção da alanina aminotransferase que resultou acima do valor de referência, os outros analitos apresentaram-se dentro da normalidade. O teste de aglutinação em salina deu positivo (+) e o exame FIV/FELV negativo. O plasma estava icterico (++) . O animal foi internado e medicado com fluidoterapia, antibiótico (doxiciclina), corticoide (dexametasona), opióide (tramadol), anti-emético(ondansetrona), protetor gástrico (omeprazol) e suplemento vitamínico mineral (glicol pet). Não foi realizado transfusão sanguínea por falta de condições financeiras do tutor. O felino segue em acompanhamento na internação e até a presente data o quadro encontra-se estável.

Palavras-chave: hemólise, hemoparasita, felino.

Área: Patologia Clínica.

COELHO, C. M. S., ANGRIMANI, D. S. R. MARQUES, E. S. Micoplasmose em felinos domésticos: Revisão de literatura. Revista científica eletrônica de medicina veterinária, Garça, São Paulo: 2011.

COSTA, F. V. A., LERNER, D.D., SILVEIRA, E.. Panleucopenia felina. In: Associação Nacional de Clínicos Veterinários de Pequenos Animais; Roza MR, Oliveira ALA, organizadores. PROMEVET Pequenos Animais: Programa de Atualização em Medicina Veterinária: Ciclo 6. Porto Alegre: Artmed Panamericana; 2020. p. 33–61.

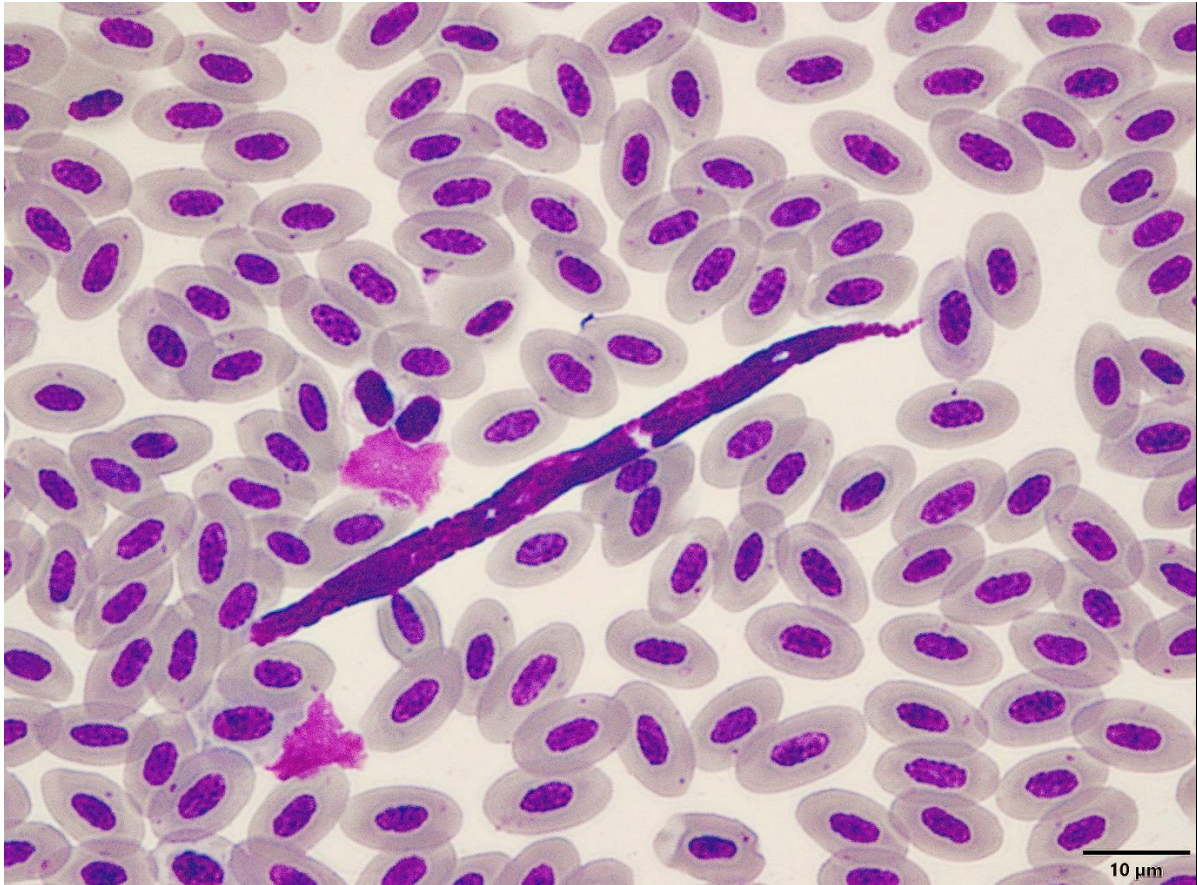
SILVA, T. J., PORTO, B. S. C., GERARDI, B. Principais causas de anemia hemolítica nos animais domésticos. Revista científica de medicina veterinária. Ano XIV – n. 28, Janeiro de 2017.

SILVEIRA, E., PIMENTEL, M.C. e MARQUES, S.M.T. Mycoplasma haemofelis em gato, relato de caso. PUBVET, Londrina, V. 8, N. 13, Ed. 262, Art. 1741, Julho, 2014.

ENPCV 2021 – RESUMO FOTOGRÁFICO – 104
MICROFILÁRIA EM SANGUE PERIFÉRICO DE TRINCA-FERRO (*Saltator similis*)

Alexandre Carvalho Costa^{1*}, Elisabeth Neves Mureb¹, Naiara Vidal Stocco¹, Ágatha Ferreira Xavier de Oliveira¹, Anieli Vidal Stocco¹, Cristiane Divan Baldani¹.

¹Universidade Federal Rural do Rio de Janeiro (UFRRJ). *alex.c.costa@hotmail.com.



Microfilária em sangue periférico de trinca-ferro (*Saltator similis*) oriundo do Centro de Triagem de Animais Silvestres (CETAS). Em aves, cerca de 160 espécies de 16 gêneros de filarídeos são descritos. Os Passeriformes, dentre eles o trinca-ferro, são acometidos por filarídeos de distribuição mundial da família Onchocercidae. São helmintos nematódeos de formato filiforme capazes de parasitar tecidos e cavidades de aves e são transmitidos na forma larvar, chamada de microfilária. A infecção ocorre através da picada de insetos hematófagos, como os das ordens Diptera e Phthiraptera, e também outros artrópodes hematófagos, como pulgas, carrapatos e ácaros. A migração das microfilárias ocorre do sangue periférico até o sistema cardiovascular, pulmonar ou linfático, onde se tornam adultas, se acasalam, as fêmeas liberam as microfilárias na corrente sanguínea do hospedeiro e ocorre a ingestão pelo vetor, iniciando um novo ciclo. Apesar da maioria das espécies de filarídeos não serem patogênicas em aves, há relatos em Passeriformes, Piciformes, Psittaciformes, Gruiformes e Falconiformes onde podem ser observados redução de peso, ataxia e morte. Devido a liberação intermitente das microfilárias na circulação sanguínea, o diagnóstico pode ser feito por meio de avaliações seriadas de esfregaços sanguíneos com emprego de corante do tipo Romanowsky. Métodos moleculares, como a reação em cadeia da polimerase (PCR), podem ser utilizados como forma de confirmar a detecção no hospedeiro definitivo e identificar a espécie de filarídeo presente, porém, há poucos estudos que abordem a caracterização molecular e filogenia de filarídeos aviários adultos, sendo as informações disponíveis escassas e algumas vezes insuficientes para diagnóstico conclusivo.

Palavras-chave: Biologia molecular, Filariose, Hematologia, Microscopia.

Detalhes técnicos: Microscópio Binocular Olympus BX51, 1000x.

Área: Hematologia

BINKIENE, R.; CHAGAS, C. R. F.; BERNOTIENE, R.; VALKIUNAS, G. Molecular and morphological characterization of three new species of avian Onchocercidae (Nematoda) with emphasis on circulating microfilariae. **Parasites Vectors**. 14:137, 2021.

RIBEIRO, P. V. A.; CURY, M. C.; MELO, C. First record of microfilariae in *Antilophia galeata* (Aves: Pipridae). **Acta Brasiliensis**. 4(2): 106-109, 2020.

SANCHEZ-GODOY, F. D.; JUAREZ-MURGUIA, A.; HERNANDEZ-CASTRO, R.; XICOHTENCATL-CORTES, J.; MARTINEZ-HERNANDEZ, F.; HERNANDEZ-VELASCO, X. Characterization of aortic and brachiocephalic filariasis by *Filarioidea* sp. (Nematoda: Spirurida: Filarioidea) in Mexican ramphastids. **IJP: Parasites and Wildlife**. 11, 282–286, 2020.

ENPCV 2021 – RESUMO FOTOGRÁFICO – 105
EFEITO DOS ANTICOAGULANTES EDTA E CITRATO NA AVALIAÇÃO HEMOSTÁTICA DE FELINOS DOMÉSTICOS SAUDÁVEIS

Susana Eduardo Vieira^{1*}, Tainara de Oliveira Martins¹, Paula Lima de Oliveira¹, Maria Rachel Bosculo Melo¹, Guilherme Stuqui Monzani², Breno Fernando Martins de Almeida¹.

¹Centro Universitário das Faculdades Integradas de Ourinhos (Unifio), Ourinhos/SP. ²Fundação Educacional de Andradina (FEA), Andradina/SP. *susanavieira1998@outlook.com.

O citrato de sódio é o anticoagulante de escolha para a avaliação hemostática, enquanto o EDTA é utilizado para exames hematológicos devido à boa conservação da morfologia celular, sendo que ambos são quelantes de cálcio. Nesse contexto, o presente estudo teve por objetivo avaliar o uso dos anticoagulantes EDTA e citrato de sódio para determinação dos parâmetros hemostáticos de felinos saudáveis. Amostras de sangue de 29 gatos saudáveis nos exames clínico e laboratoriais (hemograma, albumina, ALT, GGT, creatinina e ureia), sendo 19 fêmeas e 10 machos, com idades de 1 a 6 anos, foram colhidas por punção jugular após contenção física, sendo acondicionadas em tubos contendo EDTA e citrato de sódio a 3,2%, respeitando-se rigorosamente a proporção sangue:anticoagulante, utilizando apenas amostras obtidas de colheita sem intercorrência e provenientes de animais sem hemoconcentração. Os tempos de protrombina (TP) e tromboplastina parcial ativada (TTPA) foram realizados em triplicata a partir dos plasmas em coagulômetro semiautomatizado (CLOTimer) utilizando conjunto de reativos comerciais (CLOT Produtos para Coagulação). Amostras sanguíneas felinas acondicionadas com EDTA apresentaram maiores valores de TP, variando entre 7,01 e 17,50 segundos (14,17±2,24 s), e TTPA, variando entre 7,05 e 32,05 segundos (22,74±6,50 s), quando comparadas às amostras obtidas com citrato de sódio (TP 11,99±2,58 s e TTPA 14,67±2,57 s). Conclui-se a utilização do EDTA afeta significativamente os testes de hemostasia em felinos saudáveis, porém novos estudos determinando seus efeitos em animais saudáveis e com patologias hemostáticas poderiam contribuir para estabelecimento de novos valores de referência segundo o anticoagulante, além de poder proporcionar sua validação clínica.

Palavras-chave: Hemostasia, coagulação, gatos.

Área: Hematologia.

EPAMINONDAS, K. L. et al. Comparação do uso de edta e citrato de sódio na realização da técnica de velocidade de hemossedimentação (VHS) pelo método de Westergren automatizado. **Electronic Journal of Pharmacy**, vol. 12, Suplemento, p. 62-63, 2015.

HEATH, S.; RODAN, L. Handling the Cat that is in Pain. In: RODAN, L.; HEATH, S. Feline Behavioral Health and Welfare. **Elsevier**, p. 287 – 305, 2016.

LEFRANÇAIS, E. et al. The lung is a site of platelet biogenesis and a reservoir for haematopoietic progenitors. **Nature Research**. v. 544, n. 7648, p. 105-109, 2017.

Financiamento: Auxílio Pesquisa FAPESP Processo 2019/14389-3. Aprovação do Comitê de Ética, protocolo número 013/2019.

ENPCV 2021 – RESUMO CONVENCIONAL – 106

ACHADOS HEMATOLÓGICOS DE CÃES COM PARVOVIROSE DIAGNOSTICADOS POR TESTE IMUNOCROMATOGRÁFICO

Thaís Alves de Oliveira, Beatriz Claves Godinho¹, Larissa Alves do Nascimento¹, Paula de Oliveira Borges², Breno Fernando Martins de Almeida³, Monally Conceição Costa de Aquino¹.

¹Universidade Estácio de Sá – UNESA, Rio de Janeiro/RJ. ²Clínica Veterinária Vida de Cão, Rio de Janeiro/RJ. ³Centro Universitário das Faculdades Integradas de Ourinhos (Unifio), Ourinhos/SP.

A parvovirose canina é causada pelo Parvovírus Canino (CPV) e está associada à gastroenterite hemorrágica. Os sinais clínicos são similares aos de outras gastroenterites, o que torna bastante útil a utilização de testes rápidos imunocromatográficos para o diagnóstico da infecção viral pela detecção do antígeno do CPV, sempre em associação com exame clínico e demais exames laboratoriais. O presente estudo objetivou relatar as alterações hematológicas de cães com parvovirose diagnosticados por teste imunocromatográfico para a detecção qualitativa do antígeno do parvovírus e que possuísem quadros agudos de êmese, diarreia, prostração, dor abdominal e graus variados de desidratação. Os valores de hemácias, leucócitos totais, plaquetas e hemoglobina foram realizados em contador automatizado, o volume globular foi estabelecido pelo método do microhematócrito de Strumia, a contagem diferencial de leucócitos foi realizada em esfregaço sanguíneo e a concentração de proteína plasmática total por refratometria. Do total de 69 exames solicitados de animais com suspeita de parvovirose, 28 apresentaram o antígeno viral nas fezes, sendo 15 machos e 13 fêmeas; 19 animais apresentavam padrão racial e 9 não tinham padrão racial definido, 14 cães tinham de 2 a 3 meses de idade, 11 de 3,1 a 6 meses e 3 de 6,1 a 24 meses. Em relação ao eritrograma, 39% dos animais (11/28) apresentaram contagem de hemácias, concentração de hemoglobina e hematócrito normais, 43% (12/28) apresentou eritrocitose e a anemia foi observada em apenas 17,8% (5/28). Embora não tenha sido realizada a contagem de reticulócitos, verificou-se indícios de regeneração medular, como moderada anisocitose e policromasia, corpúsculos de Howell-Jolly e hemácias nucleadas em 60% (3/5) dos animais anêmicos. Quanto ao leucograma, 78,6% (22/28) dos cães apresentou leucopenia, 17,8% (5/28) leucocitose e apenas 3,6% (1/28) leucometria global normal; o desvio nuclear de neutrófilos à esquerda leve foi identificado em 17,8% (5/28) dos cães, assim como a neutrofilia; a neutropenia estava presente em 67,8% (19/28); linfopenia em 85,7% (24/28), linfocitose em 3,6% (1/28); eosinopenia em 75% (21/28), monocitose em 10,7% (3/28) dos animais, assim como a monocitopenia, os demais apresentaram valores normais de monócitos. A maioria dos animais apresentou plaquetograma normal 75% (21/28), a trombocitose foi verificada em cinco animais e a trombocitopenia em dois. A hiperproteïnemia, ocorreu em 53,6% (15/28) e somente dois animais apresentaram hipoproteïnemia. Conclui-se que cães com quadro de parvovirose apresentaram eritrograma bastante variável, leucograma predominantemente leucopênico por neutropenia, linfopenia e eosinopenia e ausência de alterações significativas de plaquetograma na maioria dos indivíduos.

Palavras-chave: parvovírus, antígeno fecal, hemograma, canino.

Área: Hematologia

DECARO, N. Canine parvovirus. **Veterinary Focus**, p. 39–44, 2016.

GODDARD, A.; LEISEWITZ, A. L.; CHRISTOPHER, M. M.; DUNCAN, N. M.; BECKER, P. J. Prognostic usefulness of blood leukocyte changes in canine parvoviral enteritis. **Journal of Veterinary Internal Medicine**, p. 309–316, 2018.

FAZ, M.; MARTÍNEZ, J. S.; QUIJANO-HERNÁNDEZ, I.; FAJARDO, R. Reliability of clinical diagnosis and laboratory testing techniques currently used for identification of canine parvovirus enteritis in clinical settings. **Journal of Veterinary Medical Science**, p. 213–217, 2017.

MACLACHLAN, N. J.; DUBOVI, E. J.; BARTHOLD, S. W.; SWAYNE, D. E.; WINTON, J. R. Parvoviridae. **In Fenner's Veterinary Virology**. 5. ed. Academic Press, ISBN. p. 245–257, 2016.

SIMON, A. B.; NOGUEIRA, K. B. I.; RAMOS, D. G. D. S.; BRAGA, I. A. Análise hematológica de cães reagentes ao teste imunocromatográfico para parvovírus canino. **Revista Interação Interdisciplinar**. v. 03, nº. 01, p. 16-36, Jan -Jun, 2019.

ENPCV 2021 – RESUMO CONVENCIONAL – 107
PERITONITE SÉPTICA SECUNDÁRIA À DEISCÊNCIA DE ENTEROTOMIA EM CÃO

Larissa Yurika Tanabe*¹, Lilian Freire Lima Carneiro¹, Julyanna Demczuk Thomas¹, Jaqueline Lunedo¹,
Marilene Machado Silva¹.

¹Hospital Veterinário da Universidade Federal do Paraná, Palotina, PR. *larissaytanabe@gmail.com.

A peritonite séptica pode ser definida como a inflamação do peritônio devido à contaminação da cavidade por bactérias, que podem ser introduzidas por perfurações ou ruptura de órgãos, muitas vezes levando ao quadro de sepse e morte. O objetivo do presente trabalho foi descrever as alterações clínico-patológicas de um cão submetido à enterotomia, com posterior deiscência da sutura e desenvolvimento de peritonite séptica. O animal foi atendido devido a quadro de constipação, apresentava abdome distendido e após radiografia abdominal, constatou-se a presença de fecaloma, tendo sido submetido à enterotomia após tentativa de tratamento clínico. Os exames de sangue demonstraram leucopenia (4.300 leucócitos/ μ L), hipoproteïnemia (4,3 g/dL), hipoalbuminemia (1,8 g/dL), aumento de ureia (144 mg/dL) e creatinina séricas (1,98 mg/dL). Três dias após o tratamento cirúrgico, foi detectada presença de líquido livre e peritonite em ultrassonografia abdominal, optando-se pela laparotomia exploratória, onde constatou-se a deiscência da sutura e extravasamento de conteúdo intestinal para a cavidade abdominal. O líquido coletado apresentava-se amarelado e turvo, com 3,69 g/dL de proteínas e contagem total de células nucleadas de 130.000/ μ L, com predomínio de neutrófilos degenerados, seguido de linfócitos e neutrófilos bastonetes, moderado número de macrófagos e raras figuras de leucofagocitose e eritrofagocitose, além de quantidade acentuada de bactérias livres e fagocitadas por leucócitos. Após a reintervenção cirúrgica, repetiu-se o hemograma, que revelou intensa leucopenia (1.600 leucócitos/ μ L) e o animal foi a óbito. A inflamação do peritônio resulta em efusão exudativa em razão do aumento da permeabilidade capilar, com recrutamento de células, principalmente neutrófilos e macrófagos, além de líquido extracelular rico em proteínas, resultando em uma efusão com concentração elevada de proteínas (> 3,0 g/dL) e alta contagem de células nucleadas (> 7.000/ μ L). A presença de bactérias livres e fagocitadas, associadas ao predomínio de neutrófilos, em sua maioria, degenerados, corrobora para o diagnóstico de exsudato séptico. Assim, salienta-se a importância da detecção e análise do líquido peritoneal, quando presente, após procedimentos cirúrgicos, visto que a ocorrência de extravasamento de conteúdo intestinal para a cavidade devido à deiscência de suturas após ressecção intestinal e enteroanastomose é uma das principais causas de peritonite séptica em cães e gatos.

Palavras-chaves: Citopatologia, sepse, fecaloma, bactérias.

Área: Citopatologia.

THOMPSON, C. A., REBAR, A. H. Body Cavity Fluids. In: RASKIN, R. E., MEYER, D. J. **CANINE AND FELINE CYTOLOGY: A COLOR ATLAS AND INTERPRETATION GUIDE**. 3 ed. St. Louis (Missouri): Elsevier, 2016. Cap. 6, p. 203-205.

ENPCV 2021 – RESUMO CONVENCIONAL – 108
A RELEVÂNCIA DA AVALIAÇÃO MICROSCÓPICA NA HEMATOLÓGICA VETERINÁRIA – RELATO DE UM CASO

Débora França Fontes¹, Karen Almira Diniz de Faria¹, Carina Franciscato^{1*}.

¹Laboratório de Patologia Clínica Veterinária, Departamento de Medicina Veterinária, Universidade Federal de Juiz de Fora (UFJF), Juiz de Fora/MG. *carinafranciscato@yahoo.com.br.

Na Patologia Clínica Veterinária, os exames laboratoriais visam auxiliar o clínico a realizar o diagnóstico de enfermidades nos animais. Atualmente, os equipamentos hematológicos veterinários são amplamente utilizados na realização de hemogramas. Entretanto, a análise microscópica do esfregaço sanguíneo é de fundamental importância para diferenciação dos leucócitos, identificação de alterações morfológicas celulares, reconhecimento de inclusões virais, bem como para o diagnóstico de determinadas doenças, como hemoparasitoses. Este trabalho tem como objetivo relatar o achado de Corpúsculos de Lentz em esfregaço sanguíneo de cão com sinais clínicos inespecíficos, destacando a importância da avaliação microscópica na hematologia veterinária. O referido animal, um macho canino, sem raça definida, com 10 anos de idade, apresentou anorexia e apatia. O hemograma revelou alterações apenas no leucograma, com 3.300 leucócitos totais, dos quais 132 eram bastonetes (4%), 2.343 neutrófilos segmentados (71%), 132 linfócitos (4%), 627 monócitos (19%) e 66 eosinófilos (2%). Foram identificadas estruturas compatíveis com Corpúsculos de Lentz em algumas hemácias e neutrófilos. O vírus da cinomose tem tropismo por linfócitos, pois estas células possuem receptores SLAM (Molécula Sinalizadora de Ativação Linfocítica), específicos para os Morbilivírus. Além disso, este vírus é conhecido por ser indutor de apoptose. Assim, a linfopenia demonstrada pelo animal pode ser explicada pelo linfotropismo, seguido pela destruição celular. Sabe-se também que a medula óssea pode ser acometida pelo vírus. O envolvimento do compartimento medular associado ao fator apoptótico podem ter ocasionado a neutropenia, com conseqüente leucopenia. Durante a fase virêmica, quando o vírus faz replicação em células sanguíneas, dentre outras, pode ocorrer a formação de agregados de partículas do nucleocapsídeo viral no interior destas células, os quais são denominados de Corpúsculos de Lentz, que são vistos como estruturas intracitoplasmáticas e eosinofílicas. Sua visualização no esfregaço é patognomônico, sendo uma forma de confirmação do diagnóstico da cinomose canina. Esta é uma enfermidade comum de cães que, geralmente, apresentam sinais clínicos característicos da doença. Entretanto, neste caso o paciente mostrava somente sinais inespecíficos e a patogenia foi diagnosticada através dos achados de Corpúsculos de Lentz nas células sanguíneas. Assim, conclui-se que a análise microscópica do esfregaço sanguíneo é indispensável e insubstituível na avaliação hematológica.

Palavras chave: Corpúsculos de Lentz, hemograma, linfopenia.

Área: Hematologia

ALMEIDA, R. K. et al. Alterações citológicas do sangue periférico e da medula óssea de cães com cinomose. *Arquivo Brasileiro de Medicina Veterinária e Zootecnia*, v. 61, n. 6, p. 1255-1260, 2009.

CASTILLO, M. A. C. et al. Frequency of Lentz Bodies Inclusion in Erythrocytes of Whole Blood and Expanded Buffy Coat Smears. *Acta Scientiae Veterinariae*, v. 47, p. 1-4, 2019.

RENDON-MARIN, S. et al. Tropism and molecular pathogenesis of canine distemper virus. *Virology Journal*, v. 16, n. 1, p. 1-15, 2019.

SATO, H. et al. Morbillivirus receptors and tropism: multiple pathways for infection. *Frontiers in microbiology*, v.3, p.1-9, 2012.

SILVA, G.A. et al. Parâmetros hematológicos de cães apresentando corpúsculos de Lentz em esfregaço sanguíneo. *PUBVET*, v. 1, n. 10, p. 1022-1027, 2017.

**ENPCV 2021 – RESUMO CONVENCIONAL – 109
HISTOPLASMOSE EM CÃO DA RAÇA SCHNAUZER**Letícia Angélica Guerra^{1*}, Walquiria Góes Corrêa², Izabela Maria Corrêa³.

¹Universidade de Franca (UNIFRAN), ²Universidade Federal de Minas Gerais (UFMG), ³Centro Universitário Moura Lacerda (CUML). *leticia.aguerra@outlook.com.

Histoplasmose é uma doença ocasionada pela infecção micótica e pode afetar o trato gastrointestinal (TGI), respiratório e/ou o sistema reticuloendotelial, assim como os ossos e olhos, seu agente etiológico é o *Histoplasma capsulatum*, que parasita os fagócitos mononucleados. A patogenia envolve a morte celular associada a reação inflamatória granulomatosa crônica e piogranulomatosa, e seu diagnóstico histopatológico pode ser feito a partir da observação de macrófagos parasitados com células leveduriforme. A contaminação ocorre pela inalação de microconídias e contato com excreção de morcegos e aves. O envolvimento do TGI é mais comum em cães e nos gatos as principais manifestações envolvem disfunção respiratória, febre, e/ou perda de peso. O presente trabalho relata um caso de histoplasmose associada a lesão em cavidade oral com envolvimento de linfonodo em um cão da raça schnauzer, macho, 6 anos de idade. Foram recebidas para análise histopatológica um fragmento ósseo, obtido de lesão em região proximal de úmero esquerdo, firme, esbranquiçado, medindo 0,7x0,4x0,3 cm e com superfície homogênea e esbranquiçada, com áreas acastanhadas entremeadas; um fragmento de massa localizada em mandíbula, firme, esbranquiçado, medindo 0,8x0,6x0,4 cm, com a superfície de corte homogênea e esbranquiçada; e linfonodo submandibular esquerdo, recoberto com tecido adiposo, medindo 2,7x1,7x0,4 cm, com superfície de corte homogênea e esbranquiçada. As amostras foram processadas pelas técnicas histopatológicas de rotina. Lâminas coradas pela coloração de hematoxilina e eosina foram avaliadas através da microscopia de luz convencional. No exame microscópico o fragmento de massa da mandíbula era composto por infiltrado inflamatório piogranulomatoso, acentuado e difuso na lâmina própria, com múltiplas leveduras intralesionais. Os macrófagos possuíam citoplasma amplo, espumoso, arredondado e eventualmente formando células gigantes e multinucleadas. As leveduras são compostas por uma parede celular de contorno claro, elíptica e continuamente formam brotamentos. Na avaliação microscópica do linfonodo observou-se infiltrado inflamatório piogranulomatoso difuso com leveduras intralesionais morfológicamente semelhantes às da lesão oral. Conclui-se que a lesão se tratava de uma estomatite piogranulomatosa associada a infecção por *H. capsulatum* associada a linfadenite piogranulomatosa também relacionada ao fungo. Assim evidencia-se a necessidade da avaliação histopatológica e/ou citológica de lesões nodulares intracavitárias.

Palavras-chave: *histoplasma*, massa, piogranulomatosa, linfadenite, cães.

Área: Histopatologia

MORAILLON, R.; LEGEAY, Y.; BOUSSARIE, D.; SÉNÉCAT, O. Manual Elsevier de veterinária: diagnóstico e tratamento de cães, gatos e animais exóticos. 7. ed. Rio de Janeiro: Elsevier, 2013. p. 803.

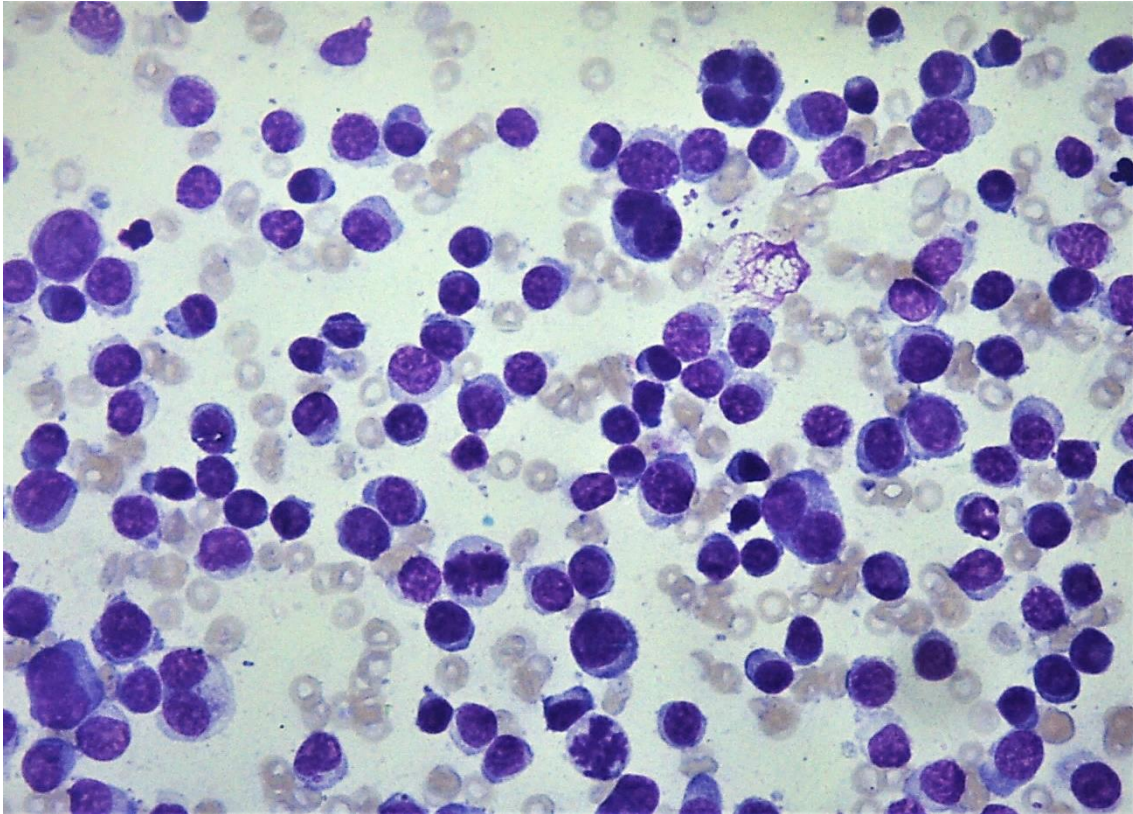
NELSON R.W.; COUTO C.G. Medicina Interna de Pequenos Animais. 5 Ed.. Elsevier, 2015. p. 1027-1028.

McGAVIN, M.D.; ZACHARY, J.F. Bases da Patologia em Veterinária. 5 Ed. Rio de Janeiro: Elsevier, 2013. p. 600-602.

ENPCV 2021 – RESUMO FOTOGRÁFICO – 110
PLASMOCITOSE CUTÂNEA EM CÃO SEM RAÇA DEFINIDA ATENDIDO EM HOSPITAL
UNIVERSITÁRIO DE MEDICINA VETERINÁRIA†

Natália Lopes Soares^{1*}, Amanda de Oliveira Alcantara¹, Victoria Carvalhal Natale¹, Arthur Abrahão
Messa¹, Maria de Lourdes Gonçalves Ferreira¹, Nayro Xavier Alencar¹.

¹Universidade Federal Fluminense, Niterói, Rio de Janeiro. *natalia_soares@id.uff.br.



Avaliação citopatológica de nódulo em região do pescoço de canino macho, obtido através de punção aspirativa. Observa-se elevada celularidade, com presença de plasmócitos de aspecto maduro, núcleo arredondado, citoplasma basofílico, nucléolos evidentes, cromatina reticulada, anisocitose e anisocariose moderadas, além de figuras de mitose atípicas, células bi e multinucleadas. Ao fundo de lâmina, observa-se presença moderada de hemácias devido a contaminação sanguínea no momento da coleta. Os achados citopatológicos permitem um diagnóstico de plasmocitoma. Contudo, o paciente sem raça definida, com sete anos de idade e com aproximadamente 20kg, apresentava múltiplos nódulos disseminados pela boca, pescoço, tronco e membros, todos apresentando as mesmas características citopatológicas, caracterizando uma plasmocitose cutânea. A plasmocitose cutânea refere-se a síndrome de múltiplos nódulos de plasmocitoma, neoplasia com origem em plasmócitos, e que apresenta rara associação com o mieloma múltiplo sistêmico. Representa menos de 2% dos tumores cutâneos diagnosticados em cães. O plasmocitoma cutâneo apresenta-se geralmente como nódulo único, alopecico, bem circunscrito, com coloração avermelhada, consistência macia e tamanhos variados, entretanto, pode se manifestar como múltiplos nódulos em várias localizações anatômicas, como boca, lábio, nariz e dígitos. Cães idosos e de raça de grande porte são os mais acometidos, apesar do comportamento benigno frequentemente relatado, a busca por metástase à distância e invasão tumoral não podem ser descartadas. O hemograma também foi solicitado e identificou-se anemia microcítica hipocrômica (Ht: 13%), linfopenia, neutrofilia discreta e hipoproteïnemia. As opções

terapêuticas incluem remoção cirúrgica para casos com poucas lesões e tratamento sistêmico, envolvendo quimioterapia, para casos com grande número de lesões (>10 lesões). O paciente não retornou ao hospital para prosseguir com o tratamento.

Palavras-chaves: plasmocitoma cutâneo canino; plasmocitoma extracelular; diagnóstico citopatológico; neoplasia.

Detalhes técnicos: Microscopia óptica, Leica DM500 com sistema de câmera Leica ICC50 HD acoplado, 400x. Coloração: Giemsa.

Área: Citopatologia.

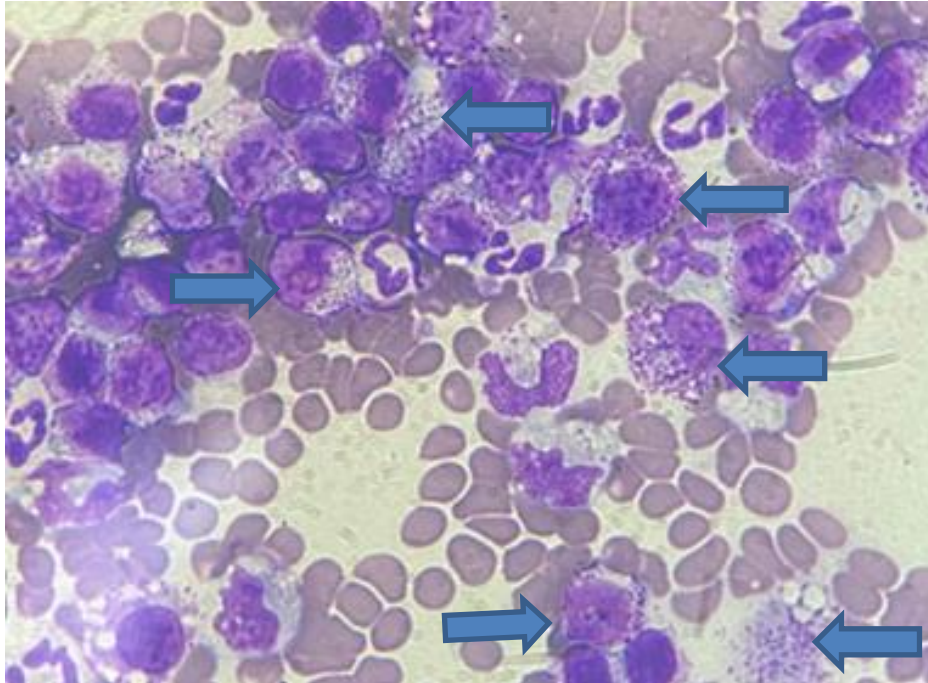
ALBANESE, F. Cytology of Skin Tumours. In: ALBANESE, F. **Canine and Feline Skin Cytology**. 1ª edição. Italy: Springer International, 2017, p. 291 – 489.

BOOSTROM, B.O. et al. Canine Cutaneous Plasmocytosis: 21 cases (2005 – 2015). **Journal of Veterinary Internal Medicine**. p 1 – 7, 2017.

FISHER, D.J. Cutaneous and Subcutaneous Lesions. In: VALENCIANO, A.C.; COWELL, R.L. **Cowell and Tyler's Diagnostic Cytology and Hematology**. 5ª edição. Missouri: Elsevier, 2020, p. 74 - 101.

RASKIN, R.E. Skin and Subcutaneous Tissues. In: RASKIN, R.E.; MEYER, D.J. **Canine and Feline Cytology**. 3ª edição. Missouri: Elsevier, 2016, p. 34 - 90.

†Resumo premiado como Melhor Resumo Fotográfico do V Encontro Nacional de Patologia Clínica Veterinária – ENPCV 2021.

**ENPCV 2021 – RESUMO FOTOGRÁFICO – 111
MASTOCITEMIA EM CÃO – RELATO DE CASO**Ursula Raquel do Carmo Fonseca da Silva^{1*}¹Universidade Estácio de Sá. *ursularaquel@ibest.com.br.

Os mastócitos são células que desempenham importantes funções relacionadas à imunidade inata, estando também envolvidos na patogenia de alguns estados patológicos nos homens e nos animais, como nas reações de anafilaxia e desordens proliferativas como mastocitose e mastocitoma. São células grandes derivadas da medula óssea que apresentam muitos grânulos citoplasmáticos metacromáticos contendo em seu interior substâncias como histamina, heparina e proteases neutras, e, apesar de serem originados de células sanguíneas indiferenciadas, só completam o processo maturativo no tecido conjuntivo distribuído pelo organismo. Quando apresentam alterações em suas estruturas, como nos casos proliferativos, o núcleo e os grânulos intracitoplasmáticos são as estruturas mais indicadas para se avaliar o grau de anaplasia, aliado à pequena quantidade de grânulos, sugerindo desvio ou falha da capacidade de síntese dessas células. A fotomicrografia de um esfregaço sanguíneo corado pela técnica de Romanovsky por Panótico[®] é proveniente de um canino, macho, da raça pitbull, de 13 anos, que foi encaminhado ao atendimento veterinário com sinais clínicos inespecíficos como emagrecimento progressivo, inapetência e hiporexia, e o clínico responsável solicitou a realização de hemograma e dosagens bioquímicas de enzimas hepáticas de vazamento, ureia, creatinina e o proteinograma. As alterações laboratoriais evidenciaram discreta anemia normocítica normocrômica arregenerativa com hematócrito de 31% (37- 55%), leucocitose com 35.400/ μ l (6000 – 17000/ μ l) e trombocitopenia com 122.000/ μ l (200.000 – 500.000/ μ l). As dosagens de enzimas hepáticas, ALT e AST, encontravam-se ligeiramente aumentadas, com discreta elevação de ureia e creatinina, provavelmente de origem renal, e discreta hiperglobulinemia no proteinograma. A alteração mais significativa foi observada com a análise microscópica do esfregaço hematológico, sendo evidenciados grande quantidade de mastócitos apresentando discreto pleomorfismo. A presença de mastócitos no sangue não é um achado normal, principalmente sendo evidenciados com um certo grau de pleomorfismo. Dessa forma, foi possível sugerir ao clínico uma investigação mais minuciosa e direcionada em busca da presença de distúrbios proliferativos

relacionados a mastocitoma ou mastocitose no paciente em questão, e mais uma vez, foi reforçada a importância da avaliação microscópica do esfregaço em todos os hemogramas, como sendo parte integrante desse importante exame de rotina.

Detalhes técnicos: microscopia óptica, Opton TNB-01B, 1000x (Imersão em óleo), Coloração: Panótico Rápido.

Área: Citopatologia.

SOUZA, A. C. F. et al. Mastocitoma cutâneo canino: estudo retrospectivo dos casos atendidos pelo Serviço de Oncologia do Hospital Veterinário da FCAV-Unesp, Campus Jaboticabal, de 2005 a 2015. **Pesq. Vet. Bras.** 38(9):1808-1817, Set, 2018.

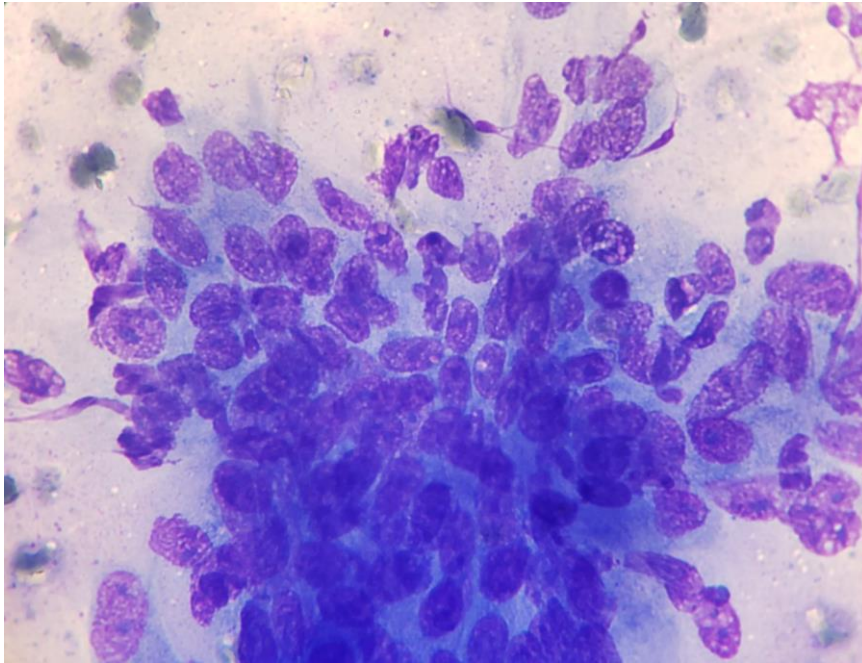
PEREIRA, L. B. S. B et al. Mastocitoma de alto grau em um cão: relato de caso. **PUBVET**,v.12, n.9, a166, p.1-5, Set, 2018.

BRAZ, P. H. et al. Classificação citológica do grau de malignidade de mastocitomas em cães. **PUBVET**, 11, n.11, p.1114-1118, Nov, 2017.

ENPCV 2021 – RESUMO FOTOGRÁFICO – 112
CARCINOMA MAMÁRIO EM *Oryctolagus cuniculus*

Vanessa Isabel Leal Salvador Bizinotto^{1*}, Cleibiane Evangelista Franco Borges¹, Guilherme Caetano Garcia¹, Joely Ferreira Figueiredo Bittar¹, Eustáquio Resende Bittar¹.

¹Hospital Veterinário de Uberaba. *vanessabizinotto@gmail.com.



Fotomicrografia de squash corado em panótico comum, obtido em punção aspirativa por agulha fina de nódulo firme, aderido e com evolução de meses em mama inguinal esquerda, em exemplar de coelho da raça lion head (*Oryctolagus cuniculus*), fêmea, não castrada e de aproximadamente 5 anos. Na imagem são observadas células epiteliais dispostas em citoarquitetura trabecular com citoplasma irregular, variando de discreta a moderadamente basofílico; em geral, os núcleos são ovais com cromatina rendilhada e nucléolos distintos, alguns em apresentações múltiplas; discreta presença de anisocitose, anisocariose, amoldamento celular e figura de mitose (canto inferior esquerdo); fundo basofílico e discretamente granular, com presença de eritrócitos e debris celulares (lise celular). As alterações citológicas são compatíveis com carcinoma mamário. Neoplasias em coelhos domésticos (*Oryctolagus cuniculus*) ainda são pouco relatadas, porém sabe-se que suas ocorrências normalmente são correlacionadas ao trato reprodutivo, principalmente em fêmeas não castradas, visto que os tumores, em geral, são hormônio-dependentes. Os nódulos mamários tendem a possuir caráter maligno e com alto potencial metastático, sendo um dos possíveis fatores de estimulação carcinogênica os hormônios ovarianos (estrogênio e progesterona). A paciente apresentada também possuía nódulo em mama torácica cranial direita; foi submetida a procedimento de nodulectomia, porém evoluiu para óbito no transoperatório.

Palavras-chaves: Neoplasia de células epiteliais; citopatologia de animais exóticos; neoplasia em animais exóticos.

Detalhes técnicos: Microscopia óptica, Nikon eclipse E-200, 100x.

Área: Citopatologia.

Quinton JF. **Novos animais de estimação: pequenos mamíferos**. 1ed. São Paulo: Roca, 2005. 264 p.

Couto EP, Maccari-Silva B, Bijjeni AFA, Achôa Filho K. **Sarcoma mamário em coelho doméstico: relato de caso.** *Nosso clínico.* v. 19, f. 109. p. 44-48,2016.

PESSOA CA. Lagomorpha (Coelho, Lebre e Tapiti). In: Cubas ZS, Silva JCR, CatãoDias JL. **Tratado de Animais Selvagens Medicina Veterinária.** 2.ed. São Paulo: Roca, 2014, p.1212.

ENPCV 2021 – RESUMO CONVENCIONAL – 113

***Trypanosoma* spp. : PACARANA (*Dinomys branickii*) COMO POSSÍVEL NOVO HOSPEDEIRO**

Rayane da Silva Santos do Vale¹, Elaine Christina Oliveira do Carmo², Cíntia Daudt³, Vânia Maria França Ribeiro³, Patrícia Fernandes Nunes da Silva Malavazi^{1*}.

¹Laboratório de Análises Clínicas Veterinária, Universidade Federal do Acre (UFAC), campus Rio Branco – Acre. ²Centro de Triagem de Animais Silvestres do Instituto Brasileiro do Meio Ambiente e dos Recursos Naturais Renováveis no Acre (CETAS-IBAMA-AC). ³Programa de Pós-graduação em Sanidade e Produção Animal Sustentável na Amazônia Ocidental – PPGESPA, Universidade Federal do Acre (UFAC), campus Rio Branco – Acre. * patricia.malavazi@ufac.br.

O presente trabalho teve por objetivo detectar protozoários do gênero *Trypanosoma* spp. a partir do diagnóstico molecular em 4 amostras de coágulo sanguíneo de pacaranas (*Dinomys branickii*) resgatadas, provenientes do Centro de Triagem de Animais Silvestres (CETAS-IBAMA). A extração do material genético (DNA) foi realizada através do uso de *kit* comercial conforme informações do fabricante, incluindo uma etapa prévia de digestão do coágulo com proteinase K. A realização da Reação em Cadeia da Polimerase - Nested (nPCR) teve como alvo uma região variável do gene 18S (rDNA) de *Trypanosoma* spp., a partir do uso dos pares de iniciadores TRY927 (F e R) e SSU561 (F e R), para o primeiro e segundo *rounds*, respectivamente. Foram incluídos o controle negativo (água ultrapura) e controle positivo (*Trypanosoma cruzi*, genótipo II - TcII) em cada reação. Os produtos da nPCR foram submetidos à eletroforese em gel de agarose a 1,5% e as amostras positivas foram purificadas, sequenciadas pelo método de Sanger e alinhadas localmente através da ferramenta BLAST®. Dentre as quatro amostras testadas, uma foi positiva. O fragmento obtido e sequenciado (637 pb) foi comparado com outras sequências depositadas no GenBank e apresentou 100% de identidade com o isolado MN649026 de *Trypanosoma rangeli*. Para o nosso conhecimento, este trabalho configura-se como o primeiro relato de detecção de um tripanosomatídeo em pacarana, sugerindo que a espécie seja capaz de hospedar parasitas do gênero *Trypanosoma*. Também denominadas como paca-de-rabo, este roedor é raramente encontrado no bioma amazônico de alguns países da América do Sul. *T. rangeli* é considerado um hemoflagelado generalista e sua infecção já foi relatada em outros roedores silvestres como cuandu (*Coendou prehensilis*) do limite Amazônia-Cerrado e em ratos-de-espinho (*Trinomys dimidiatus*; *Phyllomys dasythrix*) da Floresta Atlântica. Desta forma, apesar do coágulo sanguíneo ser uma amostra normalmente negligenciada e desprezada, seu uso deve ser encorajado como fonte de DNA, principalmente quando a amostra biológica é escassa ou de difícil obtenção. Estudos sobre a ecologia e patógenos que infectam pacaranas são escassos e futuras pesquisas poderão elucidar a interação de hemoflagelados neste raro roedor da Amazônia brasileira.

Palavras-chave: Paca-de-rabo, PCR, tripanosomatídeos.

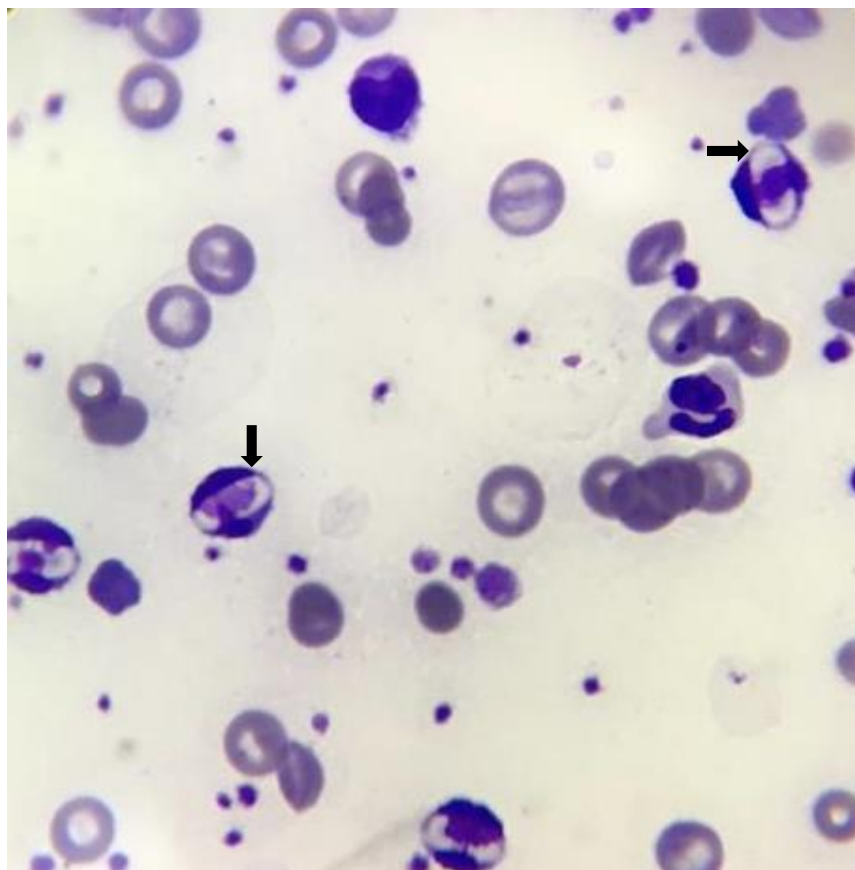
Área: Medicina molecular.

Autorizado pela Comissão de Ética no Uso de Animais da Universidade Federal do Acre (CEUA-UFAC), número de protocolo 10/2019; Licença do Instituto Chico Mendes de Conservação da Biodiversidade, emitida pelo Sistema de Autorização e Informação em Biodiversidade (Sisbio), número 41459-1.

FITZWATER, S. et al. Polymerase Chain Reaction for Chronic *Trypanosoma cruzi* Infection Yields Higher Sensitivity in Blood Clot Than Buffy Coat or Whole Blood Specimens. **The American Journal Of Tropical Medicine And Hygiene**, v. 79, n. 5, p. 768-770, 2008.

RODRIGUES, M. S. et al. Uncovering *Trypanosoma* spp. diversity of wild mammals by the use of DNA from blood clots. **Int J Parasitol Parasites Wildl**, vol. 8, p. 171-181, 2019.

SMITH, A. et al. Trypanosomes in a declining species of threatened Australian marsupial, the brush-tailed bettong *Bettongia penicillata* (Marsupialia: potoroidae). **Parasitology**, v. 135, n. 11, p. 1329-1335, 2008.

**ENPCV 2021 – RESUMO FOTOGRÁFICO – 114
GAMETÓCITOS DE *Hepatozoon spp.***Armele Karina da Silva Rodrigues^{1*}¹Centro universitário Brasileiro – UNIBRA. *divosaa@gmail.com.

Fotomicrografia de esfregaço de sangue periférico de canino mostrando 4 gametocitos de *Hepatozoon spp.* (setas) intracitoplasmático em neutrófilos. Um canino, macho, sem raça definida, 6 meses de idade deu entrada na clínica apresentando anorexia, perda de peso, febre e mucosas pálidas. Após exame físico foi coletado sangue para a realização do hemograma do paciente, onde durante a avaliação do esfregado foi possível observar a presença de vários gametocitos de *Hepatozoon spp.*, um protozoário transmitido principalmente através da ingestão do carrapato *Rhipicephalus sanguineus* contendo oocistos esporulados. Alterações laboratoriais como anemia, leucocitose, neutrofilia com ou sem desvio a esquerda acompanhada de trombocitopenia são achados comuns em casos de hepatozoonose. O diagnóstico da hepatozoonose é através da visualização dos gametocitos em neutrófilos ou monócitos no esfregaço sanguíneo, porém também podem ser feitos exames sorológicos e PCR. A patologia já foi relatada em diferentes regiões do país e acomete principalmente carnívoros domésticos, os sinais clínicos e achados laboratoriais não são muito bem definidos pois podem ser inespecíficos e semelhantes a outras enfermidades que acometem os caninos. O tratamento preconizado é a associação do dipropionato de imidocarb e doxiciclina protocolo que tem demonstrado resultados satisfatórios. A prevenção da hepatozoonose pode ser feita pelo controle de ectoparasita.

Palavras chaves: hepatozoonose, neutrófilos, canino.

Detalhes técnicos: Microscopia óptica, Opton, 1000x (Imersão em óleo), Coloração: Panótico Rápido.

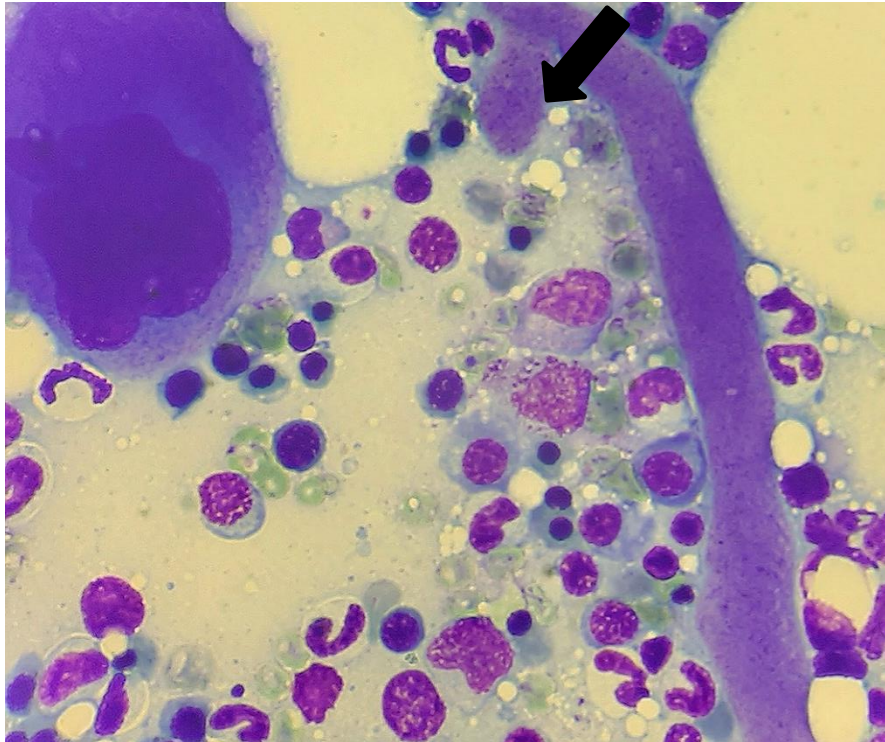
Área: Hematologia

- DOS SANTOS, C. M.; DE SOUZA HALVERSON, M. M.; DE OLIVEIRA, F. P. S. Hepatozoonose Canina: Relato de Caso. **UNICIÊNCIAS**, v. 23, n. 1, 2019.
- DE OLIVEIRA BRAGA, P. et al. Primeiro relato da ocorrência de *Hepatozoon spp.* no município de Santa Teresa-ES. **PUBVET**, v. 14, p. 163, 2020.
- RESENDE, I. V. et al. Coinfecções por hemoparasitos transmitidos por artrópodes em sete cães de uma propriedade rural no município de Mineiros-Goiás. **Research, Society and Development**, v. 10, n. 12, 2021.

**ENPCV 2021 – RESUMO FOTOGRÁFICO – 115
MEGAPLAQUETA EM MEDULA ÓSSEA DE CÃO**

Ágatha Ferreira Xavier de Oliveira^{1*}, Gracy Canto Gomes Marcello², Naiara Vidal Stocco¹, Alexandre Carvalho Costa¹, Ana Beatriz Rezende Gil¹, Cristiane Divan Baldani¹.

¹Universidade Federal Rural do Rio de Janeiro - (UFRRJ), Seropédica/RJ. *agatha.patclinvet@gmail.com.



Análise citológica da medula óssea evidenciando estrutura compatível com megaplaqueta (seta), em paciente canino, macho, Pastor Alemão, 6 anos, apresentando discreta hiperplasia megacariocítica. O hemograma evidenciava intensa trombocitopenia, e após realização do mielograma foi possível sugerir uma condição de consumo periférico, havendo uma produção medular compensatória demonstrada pela presença de precursores (megacariócitos) e megaplaquetas. A obtenção do aspirado de medula óssea foi realizada após anestesia geral com e auxílio de bloqueio regional com cloridrato de lidocaína. Foram colhidos aproximadamente 300µl de medula óssea da extremidade proximal do úmero com o auxílio de agulhas de mielograma Lang Medical™ acopladas a seringas de 20mL contendo o anticoagulante EDTA. Após a colheita, as amostras foram imediatamente direcionadas a Placas de Petri e, com o auxílio de microcapilares de vidro foram selecionadas espículas medulares para a confecção das lâminas através da técnica de squash. Em seguida, as lâminas foram secas ao ar livre e posteriormente coradas com corante Giemsa. A técnica de leitura foi realizada em microscopia óptica, objetiva de imersão de acordo com Harvey (2001). Na avaliação citológica, foi observado um discreto aumento no número de megacariócitos, além de alterações displásicas como a presença de estruturas alongadas de coloração arroxeada compatíveis com megaplaquetas. Entretanto, apesar destes achados, a produção medular compensatória não estava adequada frente ao grau de trombocitopenia apresentada pelo animal.

Palavras-chaves: Mielograma, trombocitopenia, canino.

Detalhes técnicos: Microscopia óptica, Nikon E-200, 1000x (Imersão em óleo), Coloração: Giemsa.

Área: Citopatologia.

DE ALENCAR, N. X.; KOHAYAGAWA, A.; DE CAMPOS, K. C. H.; TAKAHIRA, R. K. Mielograma. Parte I: indicações e colheita do material. **Revista de Educação Continuada em Medicina Veterinária e Zootecnia do CRMV-SP**, v. 5, p. 157-163, 2002.

HARVEY, J. W. **Atlas of veterinary hematology: blood and bone marrow of domestic animals**. Philadelphia: Elsevier, 228 p., 2001.

HARVEY, J.W. Disorders of bone marrow. In: Harvey JW. **Veterinary hematology: a diagnostic guide and color atlas**. St. Louis, Missouri: Elsevier Saunders, 2012. 260–318p.

ENPCV 2021 – RESUMO CONVENCIONAL – 116

PARÂMETROS COMPARATIVOS DE INDICADORES HEMATOLÓGICOS ENTRE JOVENS E ADULTOS DA POPULAÇÃO DE QUATIS (*Nasua nasua*) DO PARQUE DAS MANGABEIRAS – MG

Rossana Priscilla de Souza Figueira^{1*}, Bruna Hermine de Campos¹, Giovanna Vianna Moreira¹, Nadja Simbera Hemetrio², Fabiola de Oliveira Paes Leme¹, Marcelo Pires Nogueira de Carvalho¹.

¹Universidade Federal de Minas Gerais (UFMG), Belo Horizonte/MG. ²Fundação de Parques e Zoobotânica de Belo Horizonte, Belo Horizonte/MG. *rossana.priscilla@gmail.com.

Os quatis (*Nasua nasua*) são mesocarnívoros da família Procyonidae, possuem hábitos diurno, crepuscular e gregário. A alta plasticidade alimentar os tornam intensamente adaptáveis a ambientes antrópicos. Apesar da sua intensa distribuição pelos biomas brasileiros, pesquisas sobre parâmetros sanguíneos em quatis são escassas. Dessa forma o objetivo deste trabalho foi analisar os parâmetros hematológicos da população que coabita a região do Parque da Mangabeiras/ Belo Horizonte, considerando as faixas etárias dos animais. Foram obtidas amostras de sangue total em EDTA de quatis de vida-livre, clinicamente saudáveis, ao longo das estações seca e chuvosa do ano de 2021 [Sisbio (75831) e CEUA (158/2020)] por venopunção jugular, sob anestesia. Foram obtidas 57 amostras divididas em: animais infantis e jovens (Grupo A; n=28) e adultos (Grupo B; n= 29), classificados de acordo com o peso, avaliação dentária e status reprodutivo. Foram encontradas diferenças estatísticas nos valores de: proteína plasmática total (A: 7,85 ± 0,67g/dL; B: 8,34 ± 0,65g/dL), VG (A: 33,69 ± 4,31%; B: 36,28 ± 4,70%), hemoglobina (A: 10,11 ± 1,42g/dL; B: 11,15 ± 1,52 g/dL), contagem total de hemácias (A: 5,19 ± 0,80x10⁶/μL; B: 5,78 ± 0,82x10⁶/μL) e RDW-CV (A: 18,90 ± 3,60; B: 17,37 ± 0,92). Fibrinogênio total (A: 486,96 ± 241,92mg/dL; B: 437,04 ± 211,08mg/dL), VCM (A: 65,61 ± 7,31 fL; B: 63,40 ± 7,43 fL); CHCM (A: 30,16 ± 3,31g/dL; B: 30,78 ± 2,43g/dL); HCM (A: 19,70 ± 2,32 g/dL; B: 19,42 ± 1,82 g/dL), leucócitos totais (A: 21.441,59 ± 10.066,64 céls/μL; B: 22.480,36 ± 7.587,49 céls/μL); e plaquetas (A: 686.655,17 ± 318.479,28 céls/μL; B: 606.821,43 ± 117.088,50 céls/μL) não apresentaram diferenças estatísticas. Na Patologia Clínica Veterinária é bem estabelecido que o metabolismo e a homeostase diferem entre adultos e filhotes, devido ao desenvolvimento hematopoiético e imunológico, além dos desafios específicos de cada classe etária. A flutuação do número de filhotes no grupo social evidencia a necessidade de parâmetros hematológicos bem estabelecidos para as diferentes classes etárias, tornando possível a adequada interpretação e monitoramento da saúde desses animais.

Palavras-chave: hematologia, quatis, faixa etária.

Área: Hematologia.

BEISIEGEL, Beatriz de Mello; CAMPOS, Cláudia Bueno de. Avaliação do risco de extinção do Quati *Nasua nasua* (Linnaeus, 1766) no Brasil. 2011. Disponível em: https://www.icmbio.gov.br/portal/images/stories/biodiversidade/fauna-brasileira/avaliacao-do-risco/carnivoros/Nasua_nasua.pdf. Acesso em: 29 out. 2021.

GARCIA, Carolina Martins. Ecologia espacial e biologia social de quatis (Carnívora: *Nasua nasua*) em uma área do Pantanal de Nhecolândia. 2017. 111 f. Dissertação (Mestrado) - Curso de Ciências Biológicas, Universidade Federal de Mato Grosso do Sul, Campo Grande, 2017.

HEMETRIO, Nadja Simbera. Levantamento Populacional e Manejo de Quatis (PROCYONIDAE: *Nasua nasua*) no Parque das Mangabeiras, Belo Horizonte, MG. 2011. 106 f. Dissertação (Mestrado) - Curso de Ciências Biológicas, Universidade Federal de Minas Gerais, Belo Horizonte, 2011.

ENPCV 2021 – RESUMO CONVENCIONAL – 118
ALTERAÇÕES LABORATORIAIS OBSERVADAS EM CÃO COM *Dioctophyma renale*

Marcella Prates Ricci^{1*}, Larissa Yurika Tanabe¹, Lilian Freire Lima Carneiro¹, Geovanna Barreto de Macedo Silva¹, Samara Koloda Cristino Malta¹, Marilene Machado Silva¹.

¹Hospital Veterinário da Universidade Federal do Paraná, Palotina, PR. *rpmarcella6661@gmail.com.

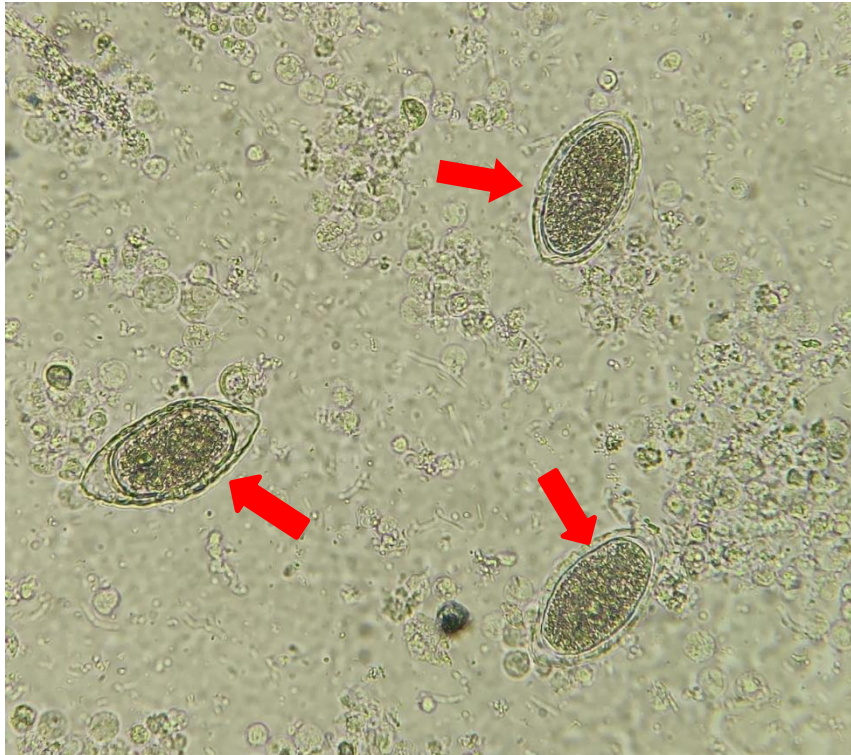

Imagem de sedimentoscopia urinária evidenciando ovos de *Dioctophyma renale* (setas vermelhas) em paciente canino, macho, sem raça definida, 3 anos, atendido no Hospital Veterinário da Universidade Federal do Paraná - setor Palotina, apresentando vômito, diarreia, anorexia e emagrecimento progressivo. No hemograma, foi evidenciada anemia com anisocitose discreta e trombocitopenia. No exame bioquímico foi observado aumento da ureia (314 mg/dL), creatinina (5,19mg/dL) e hiperfosfatemia (20,8 mg/dL), condizentes com lesão renal. À ultrassonografia foi possível visualizar perda da arquitetura, forma e contorno do rim direito, com presença de estruturas cilíndricas e arredondadas no interior do órgão. O rim esquerdo estava preservado, apenas com tamanho aumentado. A partir da urinálise pôde-se constatar a presença de ovos de *D. renale*, grande quantidade de leucócitos, hemácias e bactérias, além de células epiteliais de transição e cilindros granulosos e céreos, achados estes que, em conjunto com o exame bioquímico, evidenciam a doença renal. O animal foi submetido a laparotomia e nefrectomia direita, onde foi possível observar a presença do parasita livre na cavidade abdominal. Após a cirurgia o animal foi a óbito. O *D. renale* pode parasitar mamíferos silvestres e ocasionalmente domésticos, como bovinos, suínos, cães, gatos, além de humanos em menor intensidade. Não tem seu ciclo completo totalmente elucidado, e, na grande maioria dos casos é um achado acidental em necropsia ou procedimentos cirúrgicos, visto que as manifestações clínicas podem ser inespecíficas, também devido a compensação pelo rim contralateral. O diagnóstico é feito através da urinálise ou exames de imagem em que é possível observar a presença do nematódeo em cavidade abdominal ou no rim, o que torna a realização do exame de urina e sedimentoscopia indispensáveis na rotina clínica.

Palavras-chaves: urinálise, sedimentoscopia, parasitologia.

Detalhes técnicos: Microscopia óptica Nikon E-200, objetiva 400x.

Área: Parasitologia.

SOUZA, M. S. et al. *Dioctophyma renale*: Revisão, Pubvet Medicina Veterinária e Zootecnia. v. 13, n. 6, 1-6, jun, 2019.

PIZZINATTO, F. D. et al. Parasitismo por *Dioctophyma renale* em cão: aspectos clínico-cirúrgico, Acta Scientiae Veterinariae, v. 47, supp. 1, pub. 407, 2019.

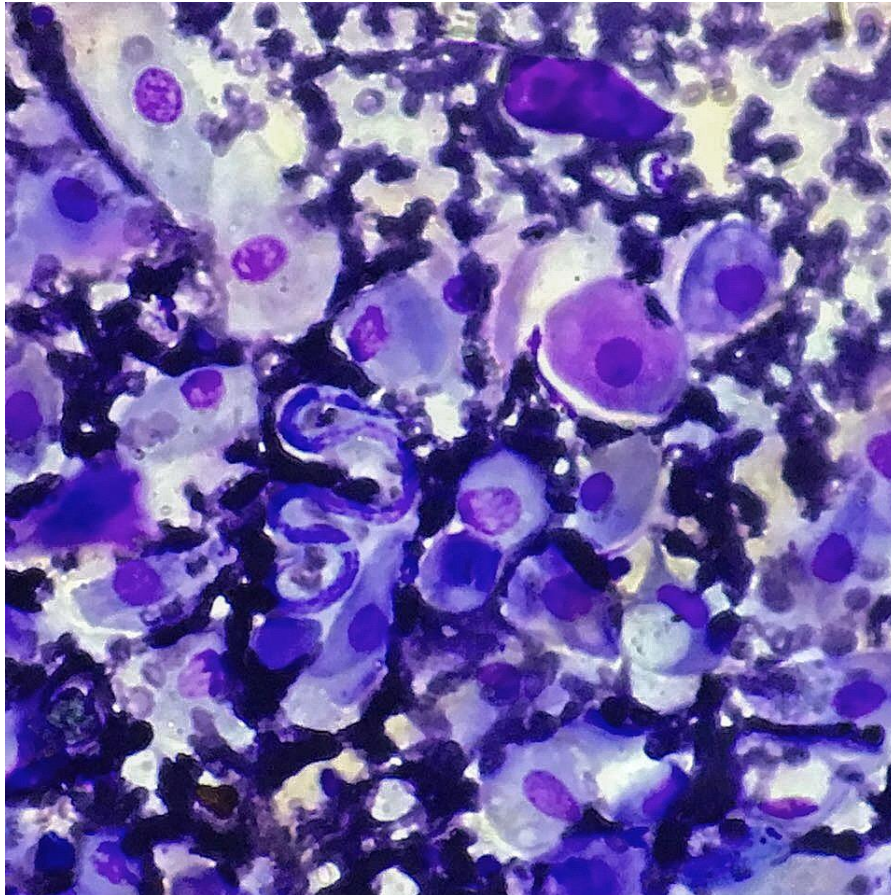
PERERA, S. C. et al. Eliminação de *Dioctophyme renale* pela urina em canino com dioctofimose em rim esquerdo e cavidade abdominal – Primeiro relato no Rio Grande do Sul. Arquivo Brasileiro de Medicina Veterinária e Zootecnia. v. 69, n. 3, p. 618-622, 2017.

THRALL, Mary Anna et al. Hematologia e Bioquímica Clínica Veterinária. Rio de Janeiro: Guanabara Koogan, 2015.

ENPCV 2021 – RESUMO CONVENCIONAL – 119
PAPILOMATOSE ASSOCIADA À PRESENÇA DE MICROFILÁRIAS EM CANINO

Vanessa Alves de Sousa Miranda^{1*}, Laura Passos Paulino¹, Larissa Alves do Nascimento¹, Beatriz Claves Godinho¹, Milla Bezerra Paiva², Monally Conceição Costa de Aquino¹.

¹Universidade Estácio de Sá – UNESA, Rio de Janeiro/RJ. ²IOC – Fiocruz – Laboratório Interdisciplinar de Pesquisas Médicas (LIPMED), Rio de Janeiro/RJ. *vanessa_sousamiranda@yahoo.com.br.



Os papilomas são lesões solitárias que acometem com mais frequência os cães idosos. Essas verrugas podem ter uma evolução lenta, e apresentam-se, de maneira geral, recobertas por queratina, com projeções que se assemelham a dígitos, sendo estas cutâneas ou envolvendo a mucosa do epitélio escamoso das regiões de orofaringe, esôfago ou do trato genital, sendo este último a forma venérea da papilomatose, gerando lesões proeminentes na mucosa peniana ou vaginal por este vírus icosaédrico de fita dupla (MUNDAY, J. S.; THOMSON, N. A.; LUFF, J. A., 2017). Um paciente da espécie canina, fêmea, sem raça definida, com 6 anos de idade, apresentou uma neoformação em vulva, com aproximadamente 1 cm de diâmetro, com aspecto irregular e semelhante a uma verruga pedunculada. Ademais, constatou-se um sangramento frequente devido a um possível trauma na região. Diante disso, foi estabelecida a suspeita clínica de TVT (Tumor Venéreo Transmissível), sendo realizado o exame citopatológico por meio de punção aspirativa com agulha fina (PAAF) para obter o diagnóstico definitivo. A partir da avaliação microscópica, observou-se elevada celularidade, composta por queratinócitos em diferentes estágios de maturação (MUNDAY, J. S.; THOMSON, N. A.; LUFF, J. A., 2017). Em meio a esta população celular foram evidenciadas microfílarias. O resultado da análise foi sugestivo de papiloma, com indicação do exame histopatológico para confirmação e diferenciação de outras proliferações de origem epitelial. Por se tratar de uma região endêmica para dirofilariose, além desta parasitose estar altamente emergente nas Américas, recomendou-se a realização do teste para

detecção de *Dirofilaria immitis*, o qual apresentou resultado positivo (TORRES, F. D.; OTRANTO, D., 2020). Este achado citopatológico incomum permitiu o estabelecimento de uma conduta clínica adequada ao paciente, frente a esta importante enfermidade parasitária (FREITAS, et al., 2017).

Palavras chaves: papiloma, cão, zoonose, dirofilariose.

Detalhes técnicos: Microscopia óptica, Opton TNB-01B, 1000x (Imersão em óleo).

Coloração: Panótico Rápido.

Área: Citopatologia.

FREITAS, E. C. B.; OLIVEIRA, E. D.; LEITE, I. L. E.; TORRES, A. P. C. Dirofilariose. **Conexão Eletrônica**, Três Lagoas, v. 14, n.1, 2017.

MUNDAY, J. S.; THOMSON, N. A.; LUFF, J. A. Papillomaviruses in dogs and cats. **Veterinary Journal**, v. 225, p. 23-31, Jul., 2017.

TORRES, F. D.; OTRANTO, D. Overview on *Dirofilaria immitis* in the Americas, with notes on other filarial worms infecting dogs. **Veterinary Parasitology**, v. 282, p. 1-38, Apr., 2020.

ENPCV 2021 – RESUMO CONVENCIONAL – 120
CAPACIDADE OXIDANTE E PEROXIDAÇÃO LIPÍDICA NA OZONIOTERAPIA CANINA

Breno Fernando Martins de Almeida¹, Mariana Orlandini Mendonça^{1*}, Geovanna Santos Gonçalves¹,
Monally Conceição Costa Aquino², Tainara de Oliveira Martins¹, Daniela Fernandez Montechiesi¹.

¹Centro Universitário das Faculdades Integradas de Ourinhos (Unifio), Ourinhos/SP. ²Universidade Estácio de Sá (UNESA), Rio de Janeiro/RJ. *breno.fernando@unifio.edu.br.

A ozonioterapia sistêmica tem como objetivo induzir um estresse oxidativo controlado e transitório, desencadeando no organismo uma resposta antioxidante, melhorando o quadro de estresse oxidativo nas mais diversas condições patológicas, segundo relatos em seres humanos. O presente estudo objetivou avaliar o estresse oxidativo desencadeado pela ozonioterapia por insuflação retal em cães saudáveis. Para tal, 10 cães foram alocados num delineamento cross-over com um mês de intervalo entre os ciclos. Os cães receberam três tratamentos: controle, sem intervenção; ozônio, insuflação retal de 100µg de O₃/kg; e oxigênio, insuflação retal de oxigênio medicinal em volume equivalente ao de ozônio. Cada cão recebeu 4 aplicações em intervalos semanais, com 2 coletas de sangue nessas semanas. Na sequência, os cães foram avaliados por mais 4 semanas, com coleta sanguínea semanal, totalizando oito semanas de avaliação. A capacidade oxidante total (COT) foi determinada por método colorimétrico com laranja de xilenol e a peroxidação lipídica pelas substâncias reativas ao ácido tiobarbitúrico (TBARS), ambas a partir do soro em fotocolorímetro semiautomatizado. Após análise de normalidade, as diferenças entre os momentos ou grupos foram verificadas pelos testes de ANOVA com medidas repetidas e pós-teste de Tukey ou Friedman com pós-teste de Dunn, sendo significativas quando $p < 0,05$. Em relação ao momento basal, a aplicação de oxigênio aumentou a peroxidação lipídica no final da quarta semana, sem diferenças nos demais grupos. Já em relação ao grupo controle, a oxigenioterapia reduziu a COT no início da quarta e na sexta semanas e a ozonioterapia reduziu a peroxidação lipídica no início da quarta semana. Em relação ao grupo oxigênio, a ozonioterapia elevou a COT na terceira, quarta e sexta semanas. Conclui-se que a ozonioterapia intrarretal, mesmo não induzindo aumento significativo da COT, foi capaz de reduzir a peroxidação lipídica em cães saudáveis, o que poderia bloquear efeitos deletérios do quadro de estresse oxidativo.

Palavras-chave: estresse oxidativo, cão, ozônio.

Área: Bioquímica.

BOCCI, V. Ozone as a Bioregulator. *Pharmacology and Toxicology of ozonotherapy today. Journal of Biological Regulators and Homeostatic Agents J*, v. 10, n. 2-3, p. 31, 1995.

EREL, O. O. A new automated colorimetric method for measuring total oxidant status. *Clin Biochem.*, v.38, p.1103–1111, 2005.

ENPCV 2021 – RESUMO CONVENCIONAL – 121

EFEITO DA GABAPENTINA SOBRE OS PARÂMETROS DE ESTRESSE OXIDATIVO EM FELINOS SAUDÁVEIS

Myleny Barrieli Silva^{1*}, Thais Torres do Carmo¹, Tainara de Oliveira Martins¹, Maria Rachel Melo Bosculo¹, Susana Eduardo Vieira¹, Breno Fernando Martins de Almeida¹.

¹Centro Universitário das Faculdades Integradas de Ourinhos- (Unifio), Ourinhos/SP. *myleny.barrieli@hotmail.com.

A gabapentina tem sido utilizada para prevenção de patologias decorrentes de lesão oxidativa em modelos animais, enquanto na medicina felina tem sido utilizada para facilitar a manipulação por reduzir a excitação, problema bastante comum em felinos que pode levar a alterações laboratoriais significativas. Entretanto, pouco se conhece os efeitos da utilização da gabapentina em dose única sobre os parâmetros de estresse oxidativo em felinos. Nesse sentido, o presente trabalho teve como avaliar o efeito da gabapentina sobre os parâmetros de estresse oxidativo em felinos saudáveis. Para tal, 9 gatos sem alterações clínicas e laboratoriais (hemograma, ALT, albumina, creatinina, GGT, globulina, proteína total e ureia) foram alocados aleatoriamente por sorteio em um estudo *cross-over* randomizado cego em dois grupos experimentais: Placebo e Gabapentina. Os animais receberam 2,5 horas antes da coleta sanguínea um comprimido com 100mg de gabapentina ou placebo equivalente e a colheita de sangue foi realizada após contenção física por punção da veia jugular, sendo o sangue armazenado em tubo para obtenção de soro. O estresse oxidativo sérico foi determinado em fotocolorímetro semiautomatizado pela capacidade antioxidante total (CAT) baseada na redução do cátion ABTS sozinho (CAT-ABTS) ou associado à peroxidase (CAT-ABTS+HRP), pela redução férrica (CAT-FRAP) e cúprica (CAT-CUPRAC). As variáveis tiveram a normalidade avaliada pelo teste de Shapiro-Wilk e as diferenças entre os grupos foram verificadas pelo teste de t pareado, sendo significativas quando $p < 0,05$. A utilização da gabapentina em dose única não alterou a CAT-ABTS ($0,58 \pm 0,08$ vs. $0,56 \pm 0,08$ mmol/L), a CAT-ABTS+HRP ($0,92 \pm 0,08$ vs. $0,94 \pm 0,09$ mmol/L), a CAT-CUPRAC ($0,55 \pm 0,04$ vs. $0,55 \pm 0,05$ mmol/L) e a CAT-FRAP ($0,42 \pm 0,04$ vs. $0,42 \pm 0,03$ mmol/L) em felinos saudáveis. Conclui-se que a utilização de gabapentina em dose única com objetivo de sedação em gatos saudáveis não afeta os parâmetros de estresse oxidativos avaliados pela CAT, podendo ser utilizada para esse propósito.

Palavras-chave: Gatos, excitação, antioxidantes.

Área: Bioquímica.

ABDEL-SALAM, O. M. E.; KHADRAWY Y. A.; MOHAMMED, N. A.; YOUNESS E. R. The effect of gabapentin on oxidative stress in a model of toxic demyelination in rat brain. J Basic Clin Physiol Pharmacol, Berlin, Boston, 2012.

LAFLAMME, D.P. Development and validation of a body condition score system for cats: A clinical tool. Feline practice, v.25, n.5, p.13-17, 1997.

HUNTER, M.I.; NLEMADIM, B.C.; DAVIDSON, D.L. Lipid peroxidation products and antioxidant proteins in plasma and cerebrospinal fluid from multiple sclerosis patients. Neurochemical Research, v.10, p.1645-1652, 1985.

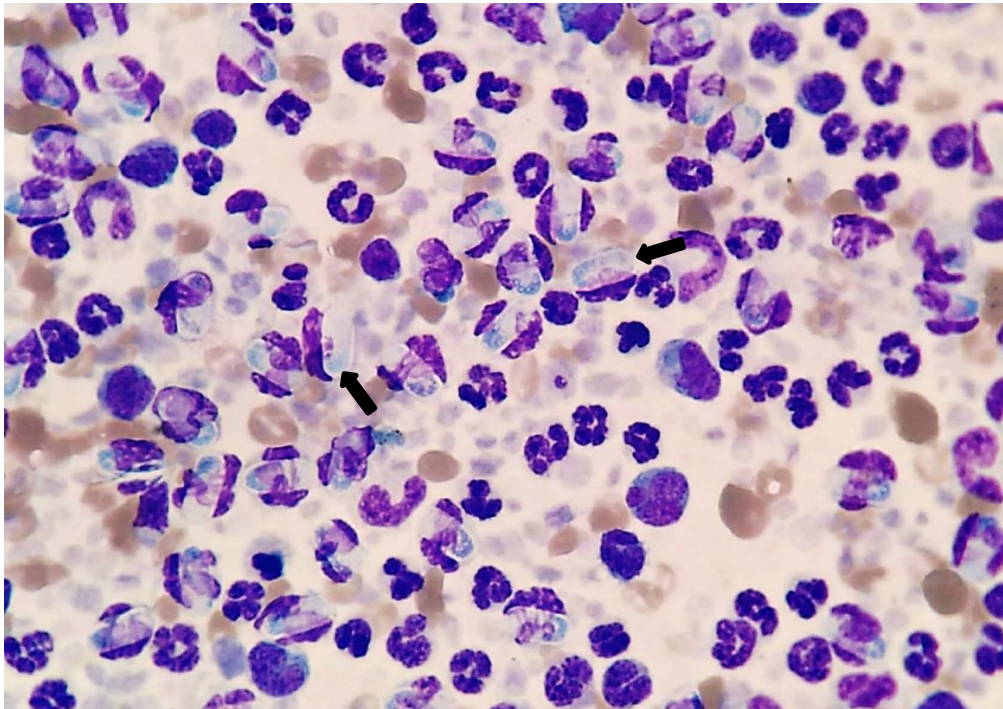
RUBIO, C.P.; TVARIJONAVICIUTE, A.; MARTINEZ-SUBIELA, S.; HERNÁNDEZ-RUIZ, J.; CERÓN, J.J. Validation of an automated assay for the measurement of cupric reducing antioxidant capacity in serum of dogs. BMC Veterinary Research, v.12, p.137, 2016.

Financiamento: Auxílio Pesquisa FAPESP Processo 2020/08405-3.

ENPCV 2021 – RESUMO FOTOGRÁFICO – 122
CINOMOSE E CO-INFEÇÃO POR *Hepatozoon* sp. EVIDENCIADA EM CAPA LEUCOCITÁRIA DE CÃO

Ana Beatriz Rezende Gil^{1*}, Ágatha Ferreira Xavier de Oliveira¹, Naiara Vidal Stocco¹, Alexandre Carvalho Costa¹, Elisabeth Neves Mureb¹, Cristiane Divan Baldani¹.

¹Laboratório de Patologia Clínica Veterinária LABVET, Universidade Federal Rural do Rio de Janeiro, Seropédica/RJ.
*anabeatrizgil62@gmail.com.



Análise de capa leucocitária evidenciando inúmeras estruturas intraleucocitárias compatíveis com *Hepatozoon* sp., em paciente canino, macho, sem raça definida (SRD), 2 anos, com diagnóstico sorológico confirmado para cinomose. Ao exame físico foi evidenciado letargia, anorexia, palidez de mucosas, secreção mucopurulenta ocular, incoordenação motora, além de infestação por carrapato. O hemograma evidenciou anemia arregenerativa, trombocitopenia e leucopenia com linfopenia sendo tais alterações comumente observadas nas infecções pelo vírus da cinomose canina. A capa leucocitária foi obtida por meio de amostra de sangue total contendo o anticoagulante EDTA. Após o preenchimento do microcapilar, este foi centrifugado e posteriormente quebrado para a realização de esfregaço em squash a partir da capa leucocitária, situada acima da coluna de hemácias compactadas. Em seguida, a lâmina foi corada pelo kit de coloração Panótipo Rápido e avaliada em microscopia óptica na objetiva de imersão. Durante a avaliação observou-se intensa parasitemia por gamontes de *Hepatozoon* spp. (setas pretas), em formato alongado, apresentando citoplasma claro e sem granulações, núcleo denso e homogêneo, que se localiza de maneira central ou ligeiramente deslocado para uma das extremidades, em células polimorfonucleares, principalmente em neutrófilos. A cinomose canina se caracteriza como uma enfermidade infecto-contagiosa sistêmica, que afeta cães e demais carnívoros, causada pelo vírus da Família *Paramyxovirus*, gênero *Morbilivirus*. A doença tem evolução clínica subaguda, aguda ou crônica. Os animais infectados podem apresentar imunossupressão, possibilitando a instalação de infecções secundárias por agentes oportunistas, tais como o *Hepatozoon* sp, sendo este parasita considerado pouco patogênico e dessa maneira, os sinais clínicos evidentes são aqueles provenientes das infecções primárias.

Palavras-chaves: imunossupressão, hemoparasita, gamontes.

Detalhes técnicos: Microscopia óptica, Nikon E-200, 1000x (Imersão em óleo), Coloração: Panótico Rápido.

Área: Hematologia.

BORGES C.E.F; FIGUEIRÓ B.S.; GOMIDE C.R; ALVARENGA T.M.P; NETO F.D.M; Alterações Hematológicas em cães infectados pelo Hepatozoon canis / Haematological alterations in dogs infected with Hepatozoon canis. **Revista de Educação Continuada em Medicina Veterinária e Zootecnia do CRMV-SP**. São Paulo: Conselho Regional de Medicina Veterinária, v. 13, p. 6 – 11, 2015.

OLIVEIRA, A.C; ANTONIO, N.S; ZAPPA, V. Cinomose Canina -Relato de Caso. **Revista Científica Eletrônica de Medicina Veterinária**, Ano VII, n. 12. 2009.

ALMEIDA, R.K; VASCONCELOS, A.C; CARNEIRO, R.A; PAES, P.R.O; MORO, L; Alterações citológicas do sangue periférico e de medula óssea de cães com cinomose. **Arq. Bras. Med. Vet. Zootec.**, v.61, p.1255-1260, 2009.

ENPCV 2021 – RESUMO CONVENCIONAL – 123
MIELOGRAMA NO AUXÍLIO DIAGNÓSTICO E PROGNÓSTICO DA TROMBOCITOPENIA
IMUNOMEDIADA EM CÃO - RELATO DE CASO

Carla Cristina Machado Riani Costa^{1*}; Renata Marconato Venturini Gatti¹; Daniela Lara¹; Weli Bessi²;
Bianca Verlengia².

¹LABCARE Laboratório Veterinário. ²Hospital Veterinário Verlengia, Campinas/SP. *admlabcare@gmail.com.

O mielograma é a análise citológica da medula óssea e seus componentes, um exame que pode fornecer muitas informações sobre as linhagens hematopoiéticas, promover o diagnóstico e o prognóstico de muitas doenças. A trombocitopenia imunomediada (TIM) em cães é uma das causas mais comuns de trombocitopenia grave, sendo uma doença que envolve o sistema imunológico com a produção de anticorpos direcionados às próprias plaquetas do paciente, levando a sua destruição. Foi atendido no hospital veterinário um cão macho, Schnauzer, 8 anos de idade, apresentando hematúria intensa e petéquias pelo corpo. Ao hemograma, o paciente apresentou anemia discreta e intensa trombocitopenia (1.000 plaquetas/uL), o qual foi internado e iniciada terapia imunossupressora com prednisolona e micofenolato, além do tratamento de suporte. Após 8 dias sem melhora significativa da trombocitopenia e com sangramentos espontâneos persistentes, foi realizado o mielograma. Ao exame, foi observada uma medula responsiva, intensamente hiperplásica e hematopoieticamente ativa, com a presença de megacariócitos em número intensamente aumentado, sendo principalmente a porção jovem, indicando resposta ativa da medula óssea à trombocitopenia encontrada no hemograma e concluindo a sua origem periférica e não uma alteração de produção. Esse resultado direcionou a terapêutica para o ajuste de dose e introdução de outros medicamentos imunossupressores como leflunomida e infusão contínua de imunoglobulina intravenosa humana. O paciente demorou 13 dias para normalizar a contagem periférica de plaquetas, encontrando-se, após 3 meses do início do tratamento, em controle hematológico com redução progressiva de medicamentos. O presente relato evidencia a importância da realização do mielograma em casos de suspeita de trombocitopenia imunomediada, pois a avaliação medular pode fornecer o diagnóstico, orientar a conduta terapêutica, além de ajudar na avaliação prognóstica, pela presença da resposta da medula óssea frente ao quadro periférico. Animais com hipoplasia medular de uma ou mais linhagens, por exemplo, tendem a ter prognóstico mais reservado e respostas terapêuticas insatisfatórias. Além disso, com o material medular pode-se realizar o exame de PCR para hemoparasitas, uma amostra nobre que muitas vezes é mais específica para o diagnóstico de hemoparasitoses crônicas que o sangue periférico.

Palavras-chave: Hematopoiese, medula óssea, plaqueta.

Área do resumo: Hematologia

BIANCO, D. et al. Treatment of Severe Immune-Mediated Thrombocytopenia with Human IV Immunoglobulin in 5 Dogs. *Journal of Veterinary Internal Medicine*. v.21, n.4, p.694-699, 2007.

HOLANDA, L. C. et al. Achados hematológicos em sangue e medula óssea de cães naturalmente infectados por *Ehrlichia* spp. e *Anaplasma* spp. *Ciência Animal Brasileira*. v.20, p.1-12, 2019.

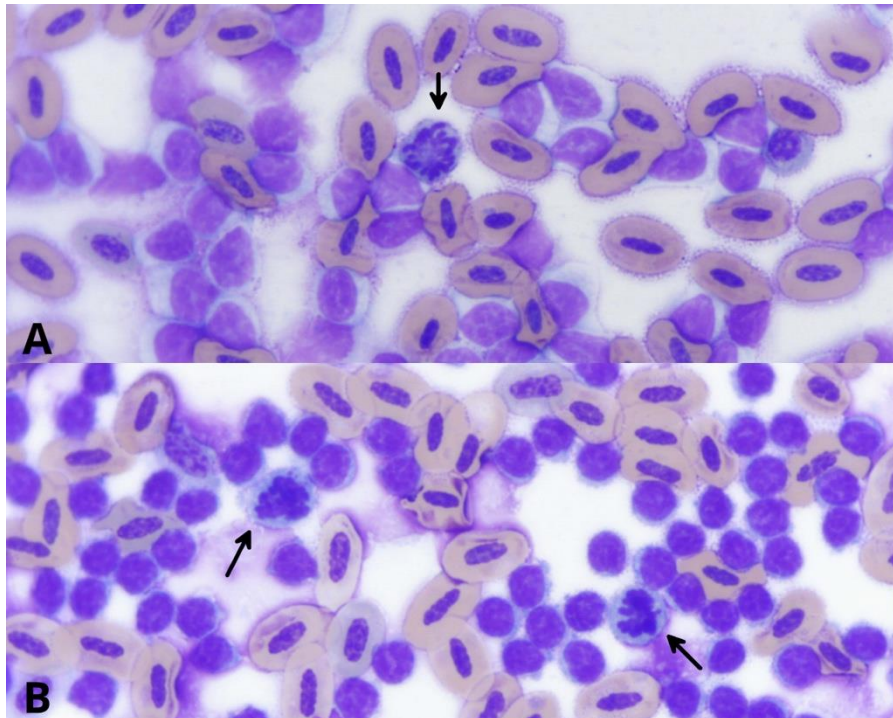
LIMONTA, N.D. et al. Hiperplasia megacariocítica em mielograma de cão. *Encontro Nacional de Patologia Clínica Veterinária ENPCV*. v.16, n.3.2, p.15, 2017.

REGINATTO, R.C. et al. Trombocitopenia imunomediada em cão relato de caso. *MEDVEP – Revista Científica de Medicina Veterinária*. v.11, n.36, p. 282-289, 2013.

ENPCV 2021 – RESUMO FOTOGRÁFICO – 124
DISTÚRBIO LINFOPROLIFERATIVO EM PERIQUITO-DE-COLAR

Gabriela Oliveira da Paz Augusto Pinto^{1*}, André Saldanha¹, Giovana Scuissiatto de Souza², Rosângela Locatelli-Dittrich³, Chayane da Rocha⁴.

¹Programa de Pós-Graduação em Ciências Veterinárias, Universidade Federal do Paraná (UFPR), Curitiba, Paraná. ²Médica veterinária autônoma, Curitiba, Paraná. ³Laboratório de Patologia Clínica Veterinária, Departamento de Medicina Veterinária, Universidade Federal do Paraná (UFPR), Campus Agrárias, Curitiba, Paraná. ⁴Laboratório de Criação e Incubação de Animais Alternativos, Silvestres e Exóticos (LACRIAS), Universidade Federal do Paraná (UFPR), Curitiba, Paraná. *gaby_da_paz@hotmail.com.



Sangue periférico de periquito-de-colar (*Psittacula krameri*), fêmea, 9 anos, animal de cativeiro, sem sinais clínicos. Presença de linfócitos maduros e figuras de mitose (setas). Com leucocitose (1.008.000/ μ L) e linfocitose (100%) extremas, com predomínio absoluto de linfócitos maduros (A). A coleta de sangue foi em tubo com heparina sódica e a extensão sanguínea foi realizada imediatamente após a coleta de sangue. As contagens de eritrócitos e leucócitos foram realizadas em câmara de Neubauer. O esfregaço foi corado com May Grünwald Giemsa e a leitura em microscopia óptica. Na segunda coleta de sangue, quatro meses depois, verificou-se aumento do número de leucócitos (1.415.000/ μ L), com predomínio de linfócitos maduros (B). Não foi possível realizar a coleta de medula óssea. A suspeita é de leucemia linfocítica crônica, caracterizada pela proliferação de linfócitos pequenos e maduros, com leucocitose e linfocitose extremas.

Palavras-chave: Ring neck, leucemia, linfoma, medicina de aves.

Detalhes técnicos: Microscopia óptica, Leica DM500, câmera Leica ICC50HD, 1000x (imersão em óleo), coloração May Grünwald Giemsa.

Área: Hematologia.

GOSBELL, M.; LUK, K.; MACWHIRTER, P. Chronic Lymphocytic Leukemia in a Cockatiel (*Nymphicus hollandicus*). *Journal of Avian Medicine and Surgery*, v.35, n.3, p.341-349, 2021.

"WHAT is Your Diagnosis?" *Journal of Avian Medicine and Surgery*, v.26, n.1, p.7-9, 2012.

OSOFSKY, A. et al. T-Cell Chronic Lymphocytic Leukemia in a Double Yellow-headed Amazon Parrot (*Amazona ochrocephala oratrix*). **Journal of Avian Medicine and Surgery**, v.25, n.4, p.286-294, 2011.

ENPCV 2021 – RESUMO CONVENCIONAL – 126 OCORRÊNCIA DE PARASITAS INTESTINAIS EM CÃES DA CIDADE DE UBERLÂNDIA NOS ANOS DE 2018 A 2021

João Helder Frederico de Faria Naves^{1*}, Rayane Nunes dos Santos², Elaine Machado Peixoto², Stefany Fernanda Rosa Jordão¹, Blenda Rodrigues Nunes Vilela³.

¹Faculdade Presidente Antônio Carlos de Uberlândia; ²Laboratório Veteri; ³Universidade Federal de Lavras; *jhelder83@yahoo.com.br.

Os parasitas intestinais estão entre os agentes patogênicos com maior ocorrência em cães, sendo, por vezes, importantes zoonoses que podem provocar problemas permanentes de saúde pública. Neste trabalho, objetivou-se observar a ocorrência de parasitas intestinais em animais que foram atendidos em clínicas veterinárias da cidade de Uberlândia, Minas Gerais. Para o estudo da ocorrência de parasitas intestinais em cães, foram utilizadas amostras fecais de animais de diferentes áreas da cidade de Uberlândia, Minas Gerais, as quais foram enviadas ao Laboratório Veteri, durante o período de setembro de 2018 a setembro de 2021. Foram analisadas 2000 amostras de fezes de cães, por meio dos métodos laboratoriais de Flutuação (Willis) e Centrifugo-Flutuação (Faust). Resultados positivos, os quais foram encontrados pelo menos um tipo de parasito, foram de 75,6% (1512). O parasita frequentemente encontrado foi a *Giardia* spp. com 68,45% (1369), seguido de *Ancylostoma* spp. com 2,9% (58), *Isoospora* spp. com 1,3% (26), o fungo *Cyniclomyces guttulatus* com 1,25% (25), *Toxocara* spp. com 1,2% (24), *Dipylidium* spp. com 0,2% (4), Coccídeo com 0,15% (3), *Trichuris* spp. com 0,1% (2) e *Strongylus* spp. com 0,05% (1), sendo que os resultados negativos foram de 24,4% (488). Os resultados demonstram um aumento dos casos de parasitas gastrointestinais, principalmente de *Giardia* spp., na população canina estudada. Portanto, é de suma importância a realização de exames parasitológicos em cães e a execução de medidas sanitárias e de controle, para diminuir os casos de parasitas gastrointestinais na cidade de Uberlândia.

Palavras-chave: Parasitologia, diagnóstico, *Giardia* spp.

Área: Parasitologia

ZANETTI, A.; SILVA, B.; BARROS, L.; GARCIA, H.; AGUIAR, D.; DOMINGUEZ, O. A.; MALHEIROS, A. Investigação epidemiológica de parasitas gastrointestinais em cães de diferentes ambientes da região central do Brasil: implicações para a saúde humana-animalambiental Research, Society and Development, v. 10, n. 1, 2021.

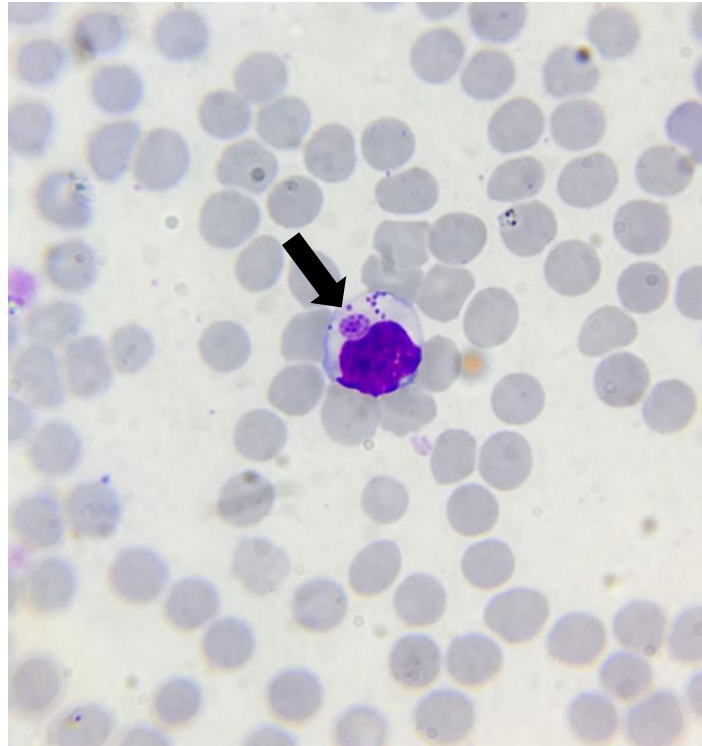
RIBEIRO, C. M.; LIMA, D. E.; KATAGIRI, S. Infecções por parasitos gastrintestinais em cães domiciliados e suas implicações na transmissão zoonótica. Veterinária e Zootecnia, v. 22, n. 2, p. 238-244, 2015.

FERRAZ, A.; PIRES, B. S.; SANTOS, E. M.; EVARISTO, T. A.; LEÃO, M. S.; MELLO, C. C. S.; CASTRO, T. A.; PINTO, D. M.; NIZOLI, L. Q. . Ocorrência de parasitos gastrintestinais de cães, com potencial zoonótico no entorno de escolas municipais de educação infantil em Pelotas, RS, Brasil. Revista de Ciências Veterinárias e Saúde Pública, v.6, n.2, p. 291-301, 2019.

ENPCV 2021 – RESUMO FOTOGRÁFICO – 128
MÓRULA DE *Ehrlichia canis* EM LINFÓCITO DE CÃO

Janaína Tavares Mendonça^{1*}; Luiz Fernando Fernandes dos Santos¹; Luma Vieira Sobrinho²; Marília Cristina Sola³; Thais de Oliveira Fernandes²; Sandy Menezes Honorato².

¹Mestrando(a) em Ciência Animal/ Universidade Federal de Goiás- UFG, Goiânia-Goiás; ²Laboratório de Patologia Clínica Veterinária, Universidade de Brasília-UNB, Brasília-DF; ³Docente da Universidade Federal dos Vales do Jequitinhonha e Mucuri- UFVJM, Unaí-MG. *janaina.patoclin@gmail.com.



Fotomicrografia evidenciando mórula de *Ehrlichia canis* (seta) parasitando linfócito em esfregaço sanguíneo coletado de veia jugular de cão, fêmea, sem raça definida, de 2 anos, que apresentava febre, apatia e anorexia. Ao hemograma a paciente demonstrou leucopenia ($4,8 \cdot 10^3/\mu\text{L}$), trombocitopenia ($90 \cdot 10^3/\mu\text{L}$), monócitos vacuolizados, linfócitos reativos e hiperproteinemia plasmática (8,8 g/dl). A erliquiose é uma doença riquetsial comum na clínica de pequenos animais, causada principalmente pela *Ehrlichia canis*, uma bactéria Gram-negativa intracelular obrigatória. O agente é transmitido no momento do repasto sanguíneo do carrapato *Rhipicephalus sanguineus*, possui período de incubação que varia de 7 a 21 dias e os sinais clínicos são variáveis de acordo com o tempo de evolução, virulência da cepa, idade e imunidade do hospedeiro. Na fase aguda da infecção ocorre a replicação da bactéria nas células reticuloendoteliais e linfócitos localizados em órgãos linfoides, e geralmente os animais apresentam sinais clínicos. Espleno/linfoademegalia, apatia, febre, vômito, petéquias, alterações oftálmicas e neurológicas, vasculite, anemia, leucopenia e trombocitopenia são algumas das alterações clínico/laboratoriais que cursam com o desenvolvimento da doença. Na fase subclínica, observa-se a persistência da *E. canis* nos tecidos linfáticos (baço, linfonodos, medula óssea), aumento dos níveis de anticorpos e sinais clínicos menos evidentes, podendo perdurar por meses. A fase crônica é caracterizada quando a resposta imune do hospedeiro é incapaz de eliminar o microrganismo, ocasionando doenças autoimunes como glomerulonefrite, anemia hemolítica imunomediada e migração da *E. canis* para a medula óssea, causando hipoplasia medular, pancitopenia grave e geralmente o óbito do paciente. O diagnóstico pode ser feito através da visualização das mórulas em monócitos e linfócitos, reação da cadeia em polimerase (PCR) e

pesquisas de anticorpos IgG e IgM em testes rápidos que estão disponíveis com facilidade nas clínicas veterinárias.

Palavras-chaves: Bactéria, Erliquiose, Parasitemia, Repasto.

Área: Hematologia.

Detalhes técnicos: Microscopia óptica, Nikon Labophot, Iphone 11, 1000x (imersão em óleo), Panótico rápido.

MENGFAN, Q. *et al.*, Molecular detection and genetic variability of *Ehrlichia canis* in pet dogs in Xinjiang, China. **Veterinary world**, v. 13(5), p. 916–922. 2020.

NAVARRETE, M.G. *et al.*, Serological and molecular diagnosis of *Ehrlichia canis* and associated risk factors in dogs domiciled in western Cuba. **Veterinary Parasitology: Regional Studies and Reports**. v. 14, p. 170-175, 2018.

TAQUES, I.I.G.G. *et al.*, Geographic Distribution of *Ehrlichia canis* TRP Genotypes in Brazil. **Vet. Sci.** v.7 p. 165. 2020.

ENPCV 2021 – RESUMO CONVENCIONAL – 130
AVALIAÇÃO PRELIMINAR DO DIAGNÓSTICO DE LEISHMANIOSE EM CÃES ERRANTES DO ESTADO DO RIO DE JANEIRO†

Rosane Vieira Batista^{1*}, Larissa Helena Pinto de Amorim Sobrinho¹, Gerlaine dos Santos Barbosa¹,
Amanda Azevedo Cornélio¹, Ana Catarina de Vries Moura¹, Aline Moreira de Souza¹.

¹Laboratório de Patologia Clínica Veterinária, Departamento de Patologia e Clínica Veterinária, Universidade Federal Fluminense (UFF), Rio de Janeiro/RJ. *rosane_vieira@id.uff.br.

A Leishmaniose Visceral Canina é uma doença com maior incidência em regiões tropicais devido ao ciclo do vetor *Lutzomyia longipalpis*, principal transmissor do protozoário *Leishmania spp.* A principal forma de prevenção dessa zoonose é a manutenção de coleiras repelentes ao vetor. Entretanto, a prevenção na maioria das vezes não chega aos animais de rua, que não têm responsáveis, ou têm moradores de rua como responsáveis, não conseguindo manter atendimento médico veterinário regular. Este estudo objetivou avaliar o diagnóstico de leishmaniose e fatores associados em cães errantes do Estado do Rio de Janeiro. O projeto foi aprovado pelo CEUA UFF número 2920261219 e os tutores assinaram um termo de consentimento livre e esclarecido. Os cães foram avaliados por médicos veterinários voluntários de uma ONG que assiste moradores de rua e seus cães no Estado do Rio de Janeiro, não tendo sido observadas alterações clínicas. Amostras de sangue foram obtidas por venopunção cefálica de 68 cães e encaminhadas para um Hospital Universitário, onde foi realizado o hemograma e teste imunocromatográfico de triagem TR DPP® (Bio-Manguinhos) para Leishmaniose Visceral Canina. Um total de 4/68 (5,9%) dos cães foi reagente no teste de triagem. Desses, 2/4 apresentaram linfócitos reativos e agregados plaquetários, 2/4 tinham leucocitose com neutropenia relativa e 1/4 apresentou linfocitose absoluta. As alterações em hemograma apresentam-se em diversas doenças, sendo estes achados inespecíficos para a confirmação da Leishmaniose. Amostras de soro dos animais positivos foram enviadas para confirmação por teste ELISA - Leishmaniose Visceral Canina (Bio Manguinhos), sendo todos não reagentes. Reação cruzada com outros patógenos como *Ehrlichia canis* é a causa mais provável para o resultado falso positivo no teste de triagem. Conclui-se que a confirmação do diagnóstico por método ELISA para Leishmaniose Visceral Canina é essencial para evitar a eutanásia de cães falso positivos em teste de triagem, como observado nesse estudo. Ressalta-se que o Rio de Janeiro é considerado área endêmica para essa zoonose, e que o resultado falso positivo alerta para outros agentes causando reação cruzada no teste de triagem e que devem ser também investigados em animais errantes.

Palavras-chave: Saúde pública, *Leishmania spp.*, cães de rua.

Área: Hematologia.

SILVA, Raizza Barros Sousa et al. Seroprevalence and risk factors associated with canine visceral leishmaniasis in the State of Paraíba, Brazil. **Revista da Sociedade Brasileira de Medicina Tropical**, v. 51, p. 683-688, 2018.

BERNARDINO, Maria das Graças da Silva et al. High seroprevalence and associated factors for visceral leishmaniasis in dogs in a transmission area of Paraíba state, Northeastern Brazil. **Revista Brasileira de Parasitologia Veterinária**, v. 29, 2020.

SPADA, Julio Cesar Pereira et al. Risk factors associated with *Leishmania* exposure among dogs in a rural area of Ilha Solteira, SP, Brazil. **Revista da Sociedade Brasileira de Medicina Tropical**, v. 53, 2020.

†Resumo premiado como Melhor Resumo Convencional do V Encontro Nacional de Patologia Clínica Veterinária – ENPCV 2021.

ENPCV 2021 – RESUMO CONVENCIONAL – 131
VIABILIDADE PLAQUETÁRIA EM BOLSAS DE SANGUE TOTAL FRESCO DE CÃES

Gracielle Garbin¹, Ana Paula Massae Nakage Canesin^{1,2*}.

¹Centro Universitário Barão de Mauá, Ribeirão Preto/SP. ²Hemolabvet, Ribeirão Preto/SP. *apnkg@hotmail.com.

Apesar de a recomendação ser administração de hemocomponentes, alguns veterinários justificam o uso de sangue total fresco para reposição eritróide e plaquetária. Ao considerar a meia vida das plaquetas, sabe-se que não sobrevivem sob o método de refrigeração, por isso, estima-se que sejam viáveis em até seis horas após a coleta. O presente trabalho teve como objetivo determinar a viabilidade de plaquetas em bolsas de sangue total até seis horas após a coleta do sangue de quinze cães doadores. A pesquisa foi aprovada pela Comitê de Ética em pesquisa animal (CEPan) sob o N^o 407/20 e pelo Conselho do Comitê de Ética em Pesquisa e experimentação Animal CEUA-CEPan-B.M. Para as análises, foi obtida uma amostra de cada bolsa de sangue total fresco para quantificação das células sanguíneas no contador automático de células veterinário (Poch Roche). Os momentos de avaliação foram D0 (imediatamente após a coleta do sangue), D2 (duas horas após a coleta), D4 (quatro horas após a coleta) e D6 (seis horas após a coleta). Após coleta dos dados, foi realizada análise estatística utilizando a análise de variância (ANOVA) e teste t-Student para comparar os valores de plaquetas das bolsas de sangue nos diferentes momentos de avaliação para julgar a taxa de sobrevivência plaquetária. A análise final dos dados foi realizada com teste paramétrico Friedman e teste de comparação múltipla de Dunn. A contagem plaquetária permaneceu constante e viável sem diferença estatisticamente significativa entre os momentos de avaliação, tais como, D0 (259.600±15.966), D2 (247.466±15.371), D4 (249.533±23.057) e D6 (229.066±12.799), mesmo que ocorra mudanças ao decorrer de ativação, agregação, alteração morfológica e perdas decorrentes de lesões de armazenamento.

Palavras-chave: hemocomponente, lesões de armazenamento, plaquetas.

Área: Hematologia.

LASTA, C.S., HLAVAC, N., MARCONDES, N.A. et al. Quality control in veterinary blood banks: evaluation of canine platelet concentrates stored for five days. *BMC Vet Res* 16, 25 (2020). <https://doi.org/10.1186/s12917-020-2254-5>.

HAINES, J. M.; HWANG, J.K.; WARDROP, K.J. The effects of additive solutions on the development of storage lesions in stored canine platelet concentrates. *Journal Of Veterinary Emergency And Critical Care*, [S.L.], p. 1-9, 11 dez. 2020. Wiley. <http://dx.doi.org/10.1111/vec.13031>.

NAKAGE CANESIN, A.P.M et al. Avaliação laboratorial das bolsas estocadas de sangue total e concentrado de hemácias de cães. XII Encontro de Iniciação Científica do Centro Universitário “Barão de Mauá”, 2018.

ENPCV 2021 – RESUMO CONVENCIONAL – 132
PRESENÇA DE OVOS DE *Diectophyma renale* EM SEDIMENTO URINÁRIO DE CÃO

Letícia Gondim Souto^{1*}, Susana Eduardo Vieira¹, Camila Oseliero Guaraná¹, Ana Clara Gomide de Aguiar Silva¹, Regina Kiomi Takahira¹.

¹Universidade Estadual Paulista Júlio de Mesquita Filho – Câmpus de Botucatu. *gondim.souto@unesp.br.

A dioctofimatose é causada por um nematódeo chamado *Diectophyma renale*, que parasita diversas espécies de animais domésticos e silvestres, inclusive o homem, sendo considerada uma zoonose. Dentre os hospedeiros definitivos, o cão é a espécie mais acometida. O diagnóstico de dioctofimatose ocorre por meio de achados ocasionais dos helmintos em necropsias, procedimentos cirúrgicos, exames de ultrassom e presença de ovos ou nematódeos na urina dos animais infectados. O tratamento consiste na remoção cirúrgica (nephrectomia), já que o parasita tem tropismo pelo rim direito, causando atrofia do parênquima renal. Um cão, macho, sem raça definida, de sete anos, oriundo de região ribeirinha, foi atendido no Hospital Veterinário com queixa de disúria e suspeita de cálculo uretral. O hemograma revelou anemia normocítica normocrômica, hiperproteinemia, leucocitose por neutrofilia, monocitose e linfopenia. Foram encontrados hematúria, leucocitúria, bacteriúria e ovos compatíveis com *Diectophyma renale* durante a avaliação microscópica de sedimento urinário. Essa observação foi um achado, já que não havia suspeita clínica inicial da infecção. Devido a suspeita de urolitíase, foi solicitado um exame radiográfico que revelou a presença do verme adulto em rim direito e intensa prostatite causando obstrução da uretra. Apesar disso, a análise bioquímica não revelou azotemia. Foi realizada a excisão cirúrgica do rim direito (nephrectomia) e retirada do parasita com melhora clínica do paciente. Esse relato demonstra a importância da realização do exame de urina como teste de triagem para essa doença considerada incomum, porém subestimada, em especial em populações ribeirinhas. Devido ao seu potencial zoonótico, sua ocorrência também aponta para a necessidade de adoção de medidas de controle epidemiológico.

Palavras-chave: Rins, urinálise, nematódeo.

Área: Urinálise.

PERERA, S. C. et al. Eliminação de *Diectophyma renale* pela urina em canino com dioctofimatose em rim esquerdo e cavidade abdominal - primeiro relato de caso no Rio Grande do Sul. **Arquivo Brasileiro de Veterinária e Zootecnia**, [s. l.], v. 69, n. 3, p. 618-622, 2017.

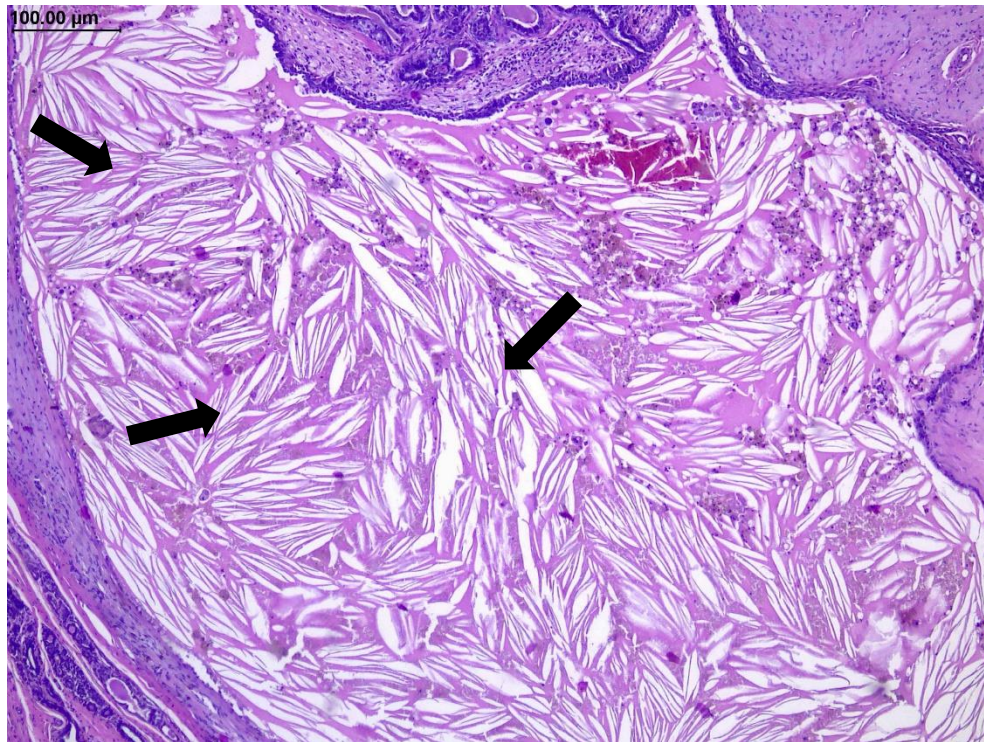
SAPIN, C. F. et al. Estudo anatomopatológico de rins parasitados por *Diectophyma renale* em cães. **Acta Scientiae Veterinariae**, 45,1-7, 2017.

SOUZA, M. S. D. et al. *Diectophyma renale*: Revisão. **Pubvet**, [S. l.], v. 13, n. 6, a.346, p. 1-6, 25 jun, 2019.

ENPCV 2021 – RESUMO FOTOGRÁFICO – 133
CRISTAIS DE COLESTEROL EM NEOPLASIA BENIGNA EM CÃO

Letícia Angélica Guerra^{1*}, Walquiria Góes Corrêa², Izabela Maria Corrêa³.

¹Universidade de Franca (UNIFRAN), ²Universidade Federal de Minas Gerais (UFMG), ³Centro Universitário Moura Lacerda (CUML). *leticia.aguerra@outlook.com.



Análise histopatológica de cadeia mamária evidenciando cristais de colesterol (setas) em cão fêmea, SRD, com 6 anos de idade. Os nódulos avaliados tendiam a coalescer em M3 da cadeia mamária esquerda, firmes, não aderidos, recobertos por pele íntegra e medindo 1,3 x 1,2 x 1,3 cm e 0,4 x 0,3 x 0,3 cm cada; ambos revelando aos cortes superfície homogênea e esbranquiçada. A amostra foi fixada em formol 10% e processada pelas técnicas de rotina. Os nódulos eram compostos por proliferação neoplásica de células epiteliais de crescimento infiltrativo, com células distribuídas em arranjos tubulares em meio a moderada proliferação de células mioepiteliais, que produziam matriz mixoide e faziam metaplasia cartilaginosa no tecido mamário. Adicionalmente, um granuloma de colesterol encontrava-se associado a proliferação neoplásica e era composto por inúmeras fendas de colesterol (cristais de colesterol) relacionadas a infiltrado de macrófagos e linfócitos delimitado por tecido fibroso. O diagnóstico foi de carcinoma em tumor misto grau I associado a granuloma de colesterol. Cristais de colesterol são subprodutos de hemorragia e necrose, podem estar associados a lesões inflamatórias e/ou neoplásicas em diferentes tecidos, contudo sua origem não está totalmente elucidada. Alguns autores sugerem que algum distúrbio do metabolismo de lipídios possa estar envolvido. Na maioria dos casos, os cristais de colesterol não apresentam significado clínico, mas podem gerar complicações dependendo de sua localização. Frequentemente estão correlacionados a otites crônicas e neoplasia em sistema nervoso central, foram observados em outros processos, como tumores de mamas, placas de arteriosclerose, xantomas de pele, por exemplo, e podem ser encontrados em qualquer local de lesão inflamatória crônica. Os granulomas de colesterol mimetizam crescimentos neoplásicos macroscopicamente. Desta forma, é indispensável sua identificação através de exames histopatológicos, já que podem estar associados a simples processos inflamatórios até neoplásicos e que macroscopicamente não podem ser identificados.

Palavras-chaves: mama, carcinoma, granuloma, inflamação.

Detalhes técnicos: Microscopia óptica, Opticam O-500R, 100x. Coloração: hematoxilina e eosina.

Área: Histopatologia.

MYERS, R. K.; MCGAVIN, M. D. Resposta Celulares e Teciduais a lesão in MCGAVIN, Donald. **Bases da patologia em veterinária**. 4a edição. Elsevier Brasil, p. 3–62, 2009.

WAKO, Y. et al. A pseudotumorous nodular lesion of the subcutis in a beagle dog comparable to calcifying fibrous pseudotumor in human. **Journal of toxicologic pathology**, v. 18, n. 4, p. 199-202, 2005.

CHAWLA, P. et al. Coextensive meningioma and cholesterol granuloma in the forebrain of a cat. **Journal of veterinary internal medicine**, v. 29, n. 6, p. 1638, 2015.

SULA, M. J. M. Tumors and tumorlike lesions of dog and cat ears. **Veterinary Clinics: Small Animal Practice**, v. 42, n. 6, p. 1161-1178, 2012.

ENPCV 2021 – RESUMO CONVENCIONAL – 134
CARCINOMA DE CÉLULAS RENAI PAPILAR EM CÃO – RELATO DE CASO

Paula Lima de Oliveira^{1,2*}, Laura Arduino Vasconcelos³, Maria Fernanda Fink de Almeida¹, Nathalia Karoline Moraes¹, Amanda Gonçalves Xavier¹, Breno Fernando Martins de Almeida^{2,3}.

¹Hospital Veterinário Ourinhos (HVO), Ourinhos/SP. ²Faculdade de Medicina Veterinária de Araçatuba (FMVA), Unesp, Araçatuba/SP. ³Centro Universitário das Faculdades Integradas de Ourinhos (Unifio), Ourinhos/SP. *paula.aaspa@gmail.com.

As neoplasias renais em cães são raras, mas a maioria consiste em tumores epiteliais malignos, como o carcinoma de células renais. Não há evidências de predisposição racial, embora seja mais frequente em machos e tenha maior prevalência em animais adultos a idosos. Os principais sinais clínicos são anorexia, emagrecimento, hematúria, dor toracolombar e massa palpável em cavidade abdominal. O diagnóstico pode ser feito por citologia aspirativa e biópsia renal. O objetivo deste trabalho foi relatar um caso carcinoma de células renais papilar em um cão. Foi atendido no Hospital Veterinário Ourinhos (HVO) um canino, fêmea, Lhasa Apso, de 9 anos de idade com histórico de emagrecimento progressivo há 15 dias, encaminhado por outro veterinário para investigação de um possível nódulo em glândula adrenal. Foram realizados exames complementares como hemograma, bioquímicos e exames de imagem. No hemograma foi observado leucocitose ($44,9 \times 10^9/L$) por neutrofilia ($41.757 \times 10^6/L$) e monocitose (2.245×10^6 , trombocitose ($558 \times 10^9/L$) e hiperproteinemia (8,2 g/dL). Os parâmetros bioquímicos encontravam-se dentro da normalidade (albumina, ALT, creatinina, FA, glicose e ureia). Na ultrassonografia (US) abdominal foi observada massa heterogênea em topografia de rim direito e o envolvimento da glândula adrenal não pôde ser confirmado. Na citologia guiada por US observou-se predomínio de células epiteliais atípicas, sugerindo o diagnóstico de carcinoma renal, sendo nefroblastoma e adenocarcinoma os principais diagnósticos diferenciais. Foi realizada laparotomia exploratória seguida por nefrectomia direita. Ao corte do rim, foi observada massa medindo 3,0x3,5 cm e a análise histopatológica resultou no diagnóstico de carcinoma de células renais papilar. O animal foi encaminhado para acompanhamento oncológico a fim de determinar a melhor estratégia terapêutica. Pode-se concluir que os exames complementares, como a citologia guiada por US, são fundamentais para um planejamento cirúrgico adequado, bem como para auxiliar no diagnóstico, determinar o prognóstico e o melhor tratamento para o paciente.

Palavras-chave: Neoplasia, citologia, histopatologia, diagnóstico.

Área: Citopatologia.

BRYAN, J.N. et al. Primary renal neoplasia of dogs. **Journal of Veterinary Internal Medicine**, v. 20, n. 5, p. 1155-1160, 2006.

FM, B. et al. Renal cell carcinoma in a dog: pathologic and cytologic findings. **Revue Méd. Vét**, v. 155, n. 3, p. 212-216, 2004.

RASKIN, R.E.; MEYER, D.J. Citologia clínica de cães e gatos. **Elsevier Editora Ltda**, ed. 2, p. 515-516, 2011.

ENPCV 2021 – RESUMO CONVENCIONAL – 135

COINFEÇÃO POR *TOXOPLASMA GONDII* E CINOMOSE CANINA EM UM CÃO NA CIDADE DE OURINHOS – SP – RELATO DE CASO

Paula Lima de Oliveira^{1,2*}, Maria Fernanda Fink de Almeida¹, Paulo Garcia da Silveira³, Luiz Daniel de Barros^{4,5}, Laura Arduíno Vasconcelos⁶, Breno Fernando Martins de Almeida⁶.

¹Hospital Veterinário Ourinhos (HVO) – Ourinhos/SP. ²Faculdade de Medicina Veterinária de Araçatuba (FMVA), Unesp, Araçatuba/SP. ³Médico veterinário autônomo. ⁴Universidade Estadual de Londrina (UEL) – Londrina/PR. ⁵Universidade Estadual Paulista Júlio Mesquita Filho – Câmpus Botucatu (Unesp), Botucatu/SP. ⁶Centro Universitário das Faculdades Integradas de Ourinhos- (Unifio), Ourinhos/SP. *paula.aaspa@gmail.com.

A cinomose canina é uma doença viral infectocontagiosa de importância mundial para cães domésticos devido a suas altas taxas de morbidade e mortalidade. Os animais apresentam alterações gastrointestinais, respiratórias e neurológicas, sendo essas, na maioria das vezes, irreversíveis, ou responsáveis pelas sequelas quando os animais sobrevivem. A Toxoplasmose é uma zoonose de distribuição mundial que pode afetar uma variedade de espécies animais e o homem, sendo os felídeos os hospedeiros definitivos. Causada pelo *Toxoplasma gondii*, um protozoário intracelular, pode ocorrer secundariamente a doenças virais como a cinomose ou outros agentes imunossupressores. O objetivo deste trabalho é relatar um caso de coinfeção por toxoplasmose e cinomose em um cão. Foi atendido no Hospital Veterinário Ourinhos-HVO um cão, macho de 5 anos de idade apresentando, apatia, anorexia, vômitos, diarreia, desidratação e febre. Foram realizados exames complementares como hemograma e bioquímicos. As enzimas hepáticas ALT, AST, GGT e fosfatase alcalina estavam aumentadas, enquanto os demais parâmetros encontravam-se dentro da normalidade (albumina, proteínas totais, creatinina, ureia, cálcio e fósforo). No hemograma foi observado leucopenia ($2,6 \times 10^9/L$) por neutropenia, linfopenia e eosinopenia, hematócrito de 58% e trombocitopenia (18.000 plaquetas/ μl), além de icterícia. Na avaliação microscópica do hemograma foram observados corpúsculos de Lentz em hemácias e leucócitos, além de várias estruturas compatíveis com *Toxoplasma gondii* livres e em leucócitos. Para identificação dessas estruturas observadas no hemograma e obtenção de um diagnóstico, foram realizados PCR para *Toxoplasma gondii*, *Rangelia* spp. e *Babesia* spp., tendo resultado positivo apenas para *Toxoplasma gondii*. Além disso foi realizado bioensaio em camundongos, confirmando a toxoplasmose. O animal permaneceu internado no dia do atendimento, porém veio a óbito naquela noite, antes que os resultados dos exames confirmatórios ficassem prontos. É possível concluir que a avaliação da microscopia nos exames hematológicos é uma ferramenta extremamente útil para determinar ou sugerir um diagnóstico, além de demonstrar a importância do uso de exames complementares para poder concluir diagnósticos sugestivos.

Palavras-chave: Toxoplasmose, vírus, canino, lentz.

Área: Hematologia.

FERREIRA, F.P. et al. Frequência de anticorpos anti-Toxoplasma gondii em cães com sinais clínicos compatíveis com toxoplasmose. Ciência Animal Brasileira, v. 17, p. 640-646, 2016.

BRESCIANI, K.D.S. et al. Ocorrência de anticorpos contra Neospora caninum e Toxoplasma gondii e estudo de fatores de risco em cães de Araçatuba-SP. Ars Vet, v. 23, n. 1, p. 40-46, 2007.

MONTOYA, J.G.; REMINGTON, J.S. Toxoplasma gondii. Conns Current Therapy, v. 3, p. 3355-3387, 2003.

ENPCV 2021 – RESUMO CONVENCIONAL – 136**A OZONIOTERAPIA POR INSUFLAÇÃO RETAL EM ÉGUAS SAUDÁVEIS PROVOCA PEROXIDAÇÃO LIPÍDICA TRANSITÓRIA†**

Laryssa Eduarda de Campos Lopes^{1*}, Beatriz de Azevedo Martins¹, Matheus Nogueira de Moraes¹, Yasmin Cunha Duarte¹, Daniela Fernandez Montechiesi¹, Breno Fernando Martins de Almeida^{1,2}.

¹Centro Universitário das Faculdades Integradas de Ourinhos- (Unifio), Ourinhos/SP. ²Faculdade de Medicina Veterinária de Araçatuba (FMVA), Unesp, Araçatuba/SP. *laryssa.lobes@fio.edu.br.

A ozonioterapia utiliza ozônio medicinal composto por 95% de oxigênio e 5% de ozônio que possui efeitos bactericidas, antivirais, antifúngicos, analgésicos e imunomoduladores. No organismo, o ozônio induz um quadro de estresse oxidativo agudo moderado e transitório, estimulando a ativação do sistema antioxidante. Nesse sentido, o presente estudo teve como objetivo avaliar a capacidade oxidante total (COT) e a peroxidação lipídica em éguas saudáveis submetidas a ozonioterapia por insuflação retal. Foram selecionadas 20 éguas com idades entre 6 e 14 anos, pesando entre 350 e 550kg, divididas em grupo controle (n=10, sem intervenção) e grupo ozônio (n=10), que recebeu por insuflação retal 0,125 mg de ozônio/kg por três dias consecutivos. Amostras sanguíneas foram obtidas antes e diversos momentos após a ozonioterapia para avaliação da COT pelo método colorimétrico do laranja xilenol e da peroxidação lipídica pelas substâncias reativas ao ácido tiobarbitúrico (TBARS). A ozonioterapia não alterou a COT até 30 dias após o início da terapia e causou aumento significativo da peroxidação lipídica 1h após a terceira sessão, retornando aos valores basais 6 dias após o início da terapia. A ozonioterapia por insuflação retal realizada por três dias consecutivos foi capaz de induzir estresse oxidativo transitório evidenciado pelo aumento da peroxidação lipídica sem induzir aumento significativo de oxidantes.

Palavras-chaves: Insuflação retal, equinos, ozônio medicinal.

Área: Bioquímica

BOCCI V.A. Scientific and medical aspects of ozone therapy: State of the art. Arch Med Res., v. 37, n. 4, p. 425-35, 2006.

SCHWARTZ, A.; MARTÍNEZ-SÁNCHEZ, G.; SCWHARTZ, A. La ozonoterapia y su fundamentación científica. Revista Española de Ozonoterapia, v. 2, n. 1, p. 163-98, 2012.

VENDRUSCULO, C. P. et al. Avaliação dos efeitos inflamatório e oxidante do ozônio medicina em articulações sinoviais de equinos hígidos. Curitiba, Pontifícia Universidade Católica do Paraná, 2017. Congresso Brasileiro de Buiatria (2017), Foz do Iguaçu. Revista Acadêmica de Ciência Animal, v. 15, supl. 2, p. 35-36, 2017.

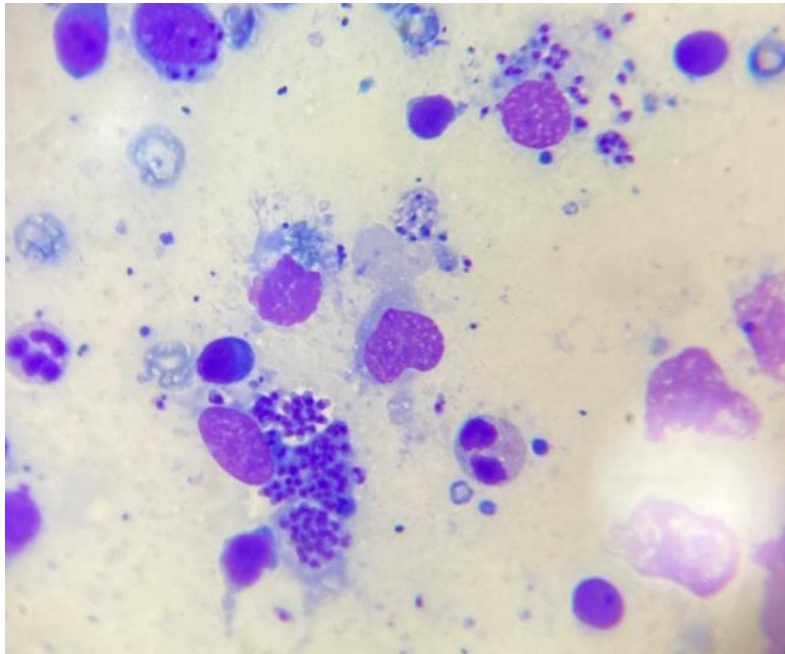
EREL, O. A novel automated direct measurement method for total antioxidant capacity using a new generation, more stable ABTS radical cation. Clin Biochem., v.37, p.277–285, 2004.

†Resumo premiado como Melhor Resumo Convencional do V Encontro Nacional de Patologia Clínica Veterinária – ENPCV 2021.

ENPCV 2021 – RESUMO FOTOGRÁFICO – 137
LEISHMANIOSE CANINA EM PUNÇÃO DE LINFONODO.

Leticia Maria da Silva^{1*}, Armele Karina da Silva Rodrigues².

¹Graduanda no curso de medicina veterinária – Unibra, Recife. ²Médica veterinária autônoma – Recife.
*divosaa@gmail.com.



A leishmaniose é causada por protozoários do gênero *Leishmania*, é uma doença tropical, transmitida para humanos, animais domésticos e selvagens. O mosquito-palha fêmea do gênero *Lutzomyia* é o principal vetor responsável na transmissão da doença. A citologia acima traz um aspirado de linfonodo sub-mandibular de um cão SRD, não castrado, que não fazia uso de coleira antiparasitária nem possuía vacinação contra o protozoário. Na imagem é possível observar inúmeras formas de amastigotas livres no esfregaço e também intracelulares em macrófagos, as estruturas apresentam formato ovoides e pequeno (2-4 microns) com núcleo oval e basofílico, a amostra foi corada com panótico rápido e analisada em objetiva de imersão 100x. O uso do teste rápido e PCR também são opções para confirmar o diagnóstico da patologia, sendo o exame direto uma opção rápida e acessível. Na saúde pública a leishmaniose é negligenciada mesmo apresentando alta letalidade caso não seja tratada, as ações dos Programas de vigilância e controle da leishmaniose são voltadas para a eliminação do vetor, reservatório canino e hospedeiro, mas estes, não trazem um resultado satisfatório, levando ao questionamento de real efetividade contra a propagação da doença no Brasil. É preciso lembrar que o melhor tratamento para a leishmaniose é a prevenção.

Palavras-chaves: PAAF, saúde pública, zoonose.

Área: Parasitologia.

BARROS, D. S. M. **Ações de saúde pública para o controle da leishmaniose visceral em humanos.** Trabalho de Conclusão de Curso (Especialização em saúde da família) – Universidade Federal do Ceará, Fortaleza, 2019.

TEIXEIRA, Ana I. P. **Cães e tutores: os desafios do diagnóstico e do controle da leishmaniose visceral canina.** 2019. Trabalho de Conclusão de Curso (Pós Graduação em medicina tropical) – Universidade de Brasília, Brasília, 2019.

DE ALMEIDA, C. S. et al. Desafios do diagnóstico da leishmaniose visceral canina: relato de caso. **Revista de Educação Continuada em Medicina Veterinária e Zootecnia do CRMV-SP**, v. 17, n. 3, p. 54-59, 18 dez. 2019.

ENPCV 2021 – RESUMO CONVENCIONAL – 140
DETECÇÃO DE HEMOPARASITOS PIROPLASMÍDEOS EM GAMBÁS-DE-ORELHA-PRETA (*Didelphis aurita*)

Beatriz Claves Godino¹, Ana Sophia Apovian¹, Carla Teixeira Fagundes¹, Laura Passos Paulino^{1*}, Jeferson Rocha Pires¹, Monally Conceição Costa de Aquino¹.

¹Universidade Estácio de Sá- UNESA. Rio de Janeiro/RJ. *laurpassos@gmail.com.

A ordem Piroplasmida engloba os chamados piroplasmas, que são hemoparasitos transmitidos por carrapatos no seu ciclo de infecção, sendo de grande interesse médico e veterinário. As famílias Babesiidae e Theileriidae são duas famílias pertencentes à ordem e que taxonomicamente são agrupados em três principais gêneros: Babesia, Theileria e Cytauxzoon (GONÇALVES et al., 2021). No Brasil, estudos sobre a infecção por esses agentes em animais silvestres ainda são escassos. O presente estudo teve como objetivo investigar a ocorrência de hemoparasitos em didelfídeos da espécie *Didelphis aurita*, de nome popular gambá-de-orelha-preta, provenientes do estado do Rio de Janeiro. Para isto, amostras de sangue de 29 gambás atendidos no Centro de Reabilitação de Animais Silvestres da Universidade Estácio de Sá, foram coletadas a partir da veia caudal ventral e imediatamente foram confeccionados esfregaços sanguíneos para posterior análise citológica em microscópio óptico no setor de Patologia Clínica da mesma Universidade. A coloração dos esfregaços foi feita a partir de corante derivado de Romanowsky pelo Kit Panótipo da LABORCLIN e as lâminas foram visualizadas em aumento de 1000X. Em três indivíduos (10,3%) foram identificados organismos intraeritrocitários ovais e em forma de anel, circundados por uma membrana de coloração basofílica com palidez central, distribuídos aos pares ou únicos, semelhantes a merozoítos piroplasmídeos. Os três gambás eram do sexo masculino, sendo dois deles oriundos da Zona Oeste do Rio de Janeiro, bairro Itanhangá e bairro Anil e um indivíduo proveniente da Zona Sul, bairro Gávea. Esses achados demonstram que os piroplasmídeos circulam em marsupiais do município do Rio de Janeiro e que mais estudos são necessários a fim de detalhar sobre o envolvimento dos didelfídeos na epidemiologia destes patógenos (GUIMARÃES, A. et al., 2019). Os métodos parasitológicos tradicionais, como a microscopia, constituem uma ferramenta simples e de baixo custo para a identificação desses piroplasmídeos, no entanto, as abordagens moleculares são necessárias para a adequada caracterização das espécies (GONÇALVES et al., 2021).

Palavras-chave: piroplasmas, sangue, citologia, didelfídeos.

Área: Hematologia.

GONÇALVES, L. R. et al. Detection of piroplasmids in synanthropic rodents, marsupials, and associated ticks from Brazil, with phylogenetic inference of a putative novel Babesia sp. from white-eared opossum (*Didelphis albiventris*). **Parasitology Research**, Aug., 2021.

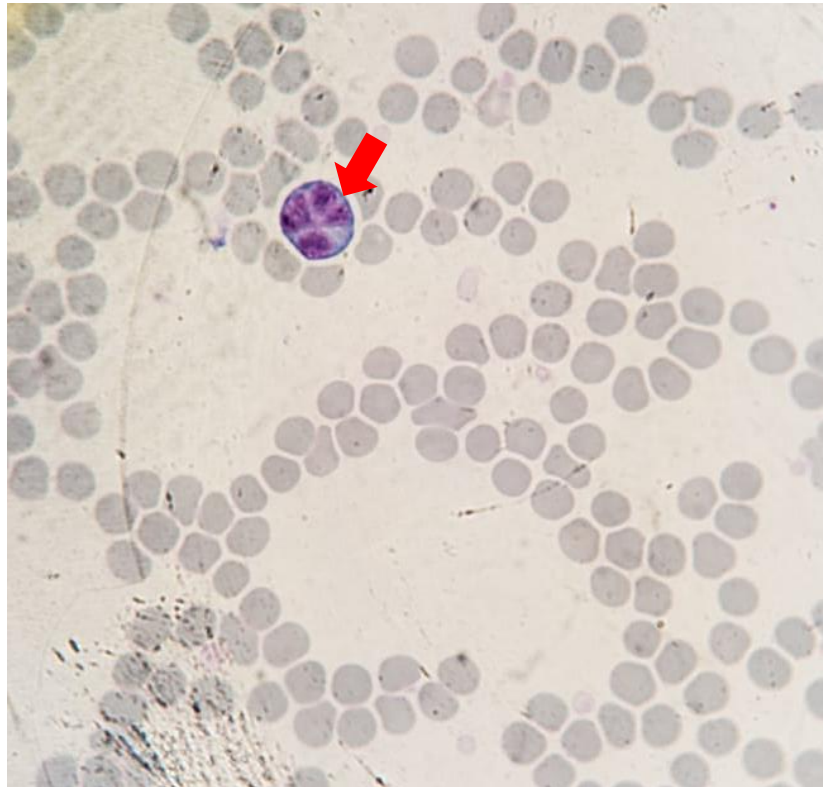GUIMARÃES, A. et al. Detection of a putative novel genotype of Ehrlichia sp. from opossums (*Didelphis aurita*) from Brazil. **Braz. J. Vet. Parasitol.**, v. 28, n. 1, Jan-Mar., 2019.

PONTAROLO, G. H. et al. Candidatus Mycoplasma haemoalbiventris, a novel hemoplasma species in white-eared opossums (*Didelphis albiventris*) from Brazil. **Transbound Emerg Dis**, p. 565-572, Mar., 2021.

ENPCV 2021 – RESUMO FOTOGRÁFICO – 141
LINFÓCITO HIPERLOBULADO EM CANINO COM GASTROENTERITE

Cleibiane Evangelista Franco Borges^{1*}, Vanessa Isabel Leal Salvador Bizinotto², Guilherme Caetano Garcia¹, Joely Ferreira Figueiredo Bittar^{1,2}, Eustáquio Resende Bittar¹.

¹Universidade de Uberaba, Minas Gerais/MG. ²Hospital Veterinário de Uberaba, Minas Gerais/MG.
*cleibiane.borges@uniube.br.



Fotomicrografia de esfregaço sanguíneo de canino filhote (3 meses) sem raça definida, apresentando linfócito hiperlobulado com citoplasma basofílico (seta vermelha), sugestivo de atipia linfocitária; eritrócitos e plaquetas. Os parâmetros hemantimétricos indicaram anemia normocítica normocrômica, trombocitopenia, leucocitose com desvio para esquerda degenerativo e linfopenia. O paciente foi atendido sob queixa de diarreia sanguinolenta e não possuía vacinação/vermifugação. As fezes foram reagentes para parvovirose e coronavirose em teste rápido (Alere® - teste direto). Os linfócitos com núcleo em forma de trevos são pouco descritos na medicina veterinária, na qual se obtém literaturas relacionadas à leucemias, disgranulopoieses e deficiência de vitaminas do complexo B, majoritariamente descritos em análises citológicas de amostras de origem tumoral, e sem correlação comprovada entre a presença dessa morfologia linfocitária e o grau de malignidade da afecção; há descrição correlacionando a presença dessas células com o envelhecimento da amostra, o que não se aplica ao caso (o exame foi processado logo após a coleta do material). Em medicina humana, há também relatos de linfócitos com núcleo em forma de flor em distúrbios imunológicos relacionados ao trato gastrointestinal, vistos em esfregaço sanguíneo, os quais foram caracterizados como linfócitos B, o que corrobora com o caso do paciente. O paciente evoluiu para óbito no mesmo dia.

Palavras-chaves: Flower cell, linfócito em trevo, atipia linfocitária.

Detalhes técnicos: Microscopia óptica, Nikon eclipse E-200, 100x.

Área: Hematologia.

Simon AB, Nogueira KBI, Ramos DGS, Braga IA. **Análise hematológica de cães reagentes ao teste imunocromatográfico para parvovírus canino.** Revista interação interdisciplinar, v. 3, n. 1, p. 16-36, jan-jun/2019.

Weiser G. Interpretação da resposta leucocitária na doença. *In:* THRALL MA. **Hematologia e bioquímica clínica veterinária.** 1 ed. São Paulo : Editora Roca, 2007, p. 276-305.

Fritz D, Freeman KP, Hopfner C, Dela Fontaine O, Seroka M, Simon F, Musch D, Rabeyrin M. **Multilobulated “flower” cells in a subcutaneous mass aspirate from a cat.** Veterinary clinical pathology, v. 34, n. 4, 2005, p. 429-433.

ENPCV 2021 – RESUMO CONVENCIONAL – 142
AVALIAÇÃO HEMATOLÓGICA DE CÃES COM PANCREATITE DIAGNOSTICADOS PELO TESTE DE
IMUNORREATIVIDADE DA LIPASE PANCREÁTICA

Larissa Alves do Nascimento¹, Beatriz Claves Godinho¹, Paula de Oliveira Borges², Willian Teles Alves Leite³, Breno Fernando Martins de Almeida⁴, Monally Conceição Costa de Aquino⁴.

¹Universidade Estácio de Sá - UNESA. Rio de Janeiro – Rio de Janeiro. ²Clínica Veterinária Vida de Cão, Rio de Janeiro – Rio de Janeiro. ³Universidade Federal Rural do Rio de Janeiro – UFRJ. ⁴Centro Universitário das Faculdades Integradas de Ourinhos – Unifio. Ourinhos – São Paulo.

A pancreatite é a patologia mais frequente do pâncreas exócrino em cães, sendo um diagnóstico diferencial comum para pacientes com sinais gastrointestinais inespecíficos, como dor abdominal e vômitos. O diagnóstico pode ser realizado pela determinação da lipase pancreática específica canina (cPL), em conjunto com exame físico, hemograma, bioquímica e ultrassonografia abdominal. O presente estudo objetivou relatar as alterações hematológicas mais comuns de cães com pancreatite e cPL anormal, ênese aguda, prostração e dor abdominal. Os valores de hemácias, leucócitos totais, plaquetas e hemoglobina foram realizados em contador automatizado, o volume globular (VG) foi estabelecido pelo método do microhematócrito de Strumia e a contagem diferencial de leucócitos foi realizada em esfregaço sanguíneo. De 201 cPL solicitados, 63 cães apresentaram cPL aumentada. Em relação ao eritrograma, 60,3% (38/63) apresentou eritrograma normal, 27% (17/63) anemia e 12,7% (8/63) eritrocitose. Embora não tenha sido realizada a contagem de reticulócitos, verificou-se indícios de regeneração medular (moderada anisocitose e policromasia, corpúsculos de Howell-Jolly e hemácias nucleadas) em 44% (12/27) dos animais anêmicos. Quanto ao leucograma, 58,7% (37/63) dos cães apresentou leucometria global normal, 38% (24/63) leucocitose e em apenas 3% (2/63) leucopenia; o desvio nuclear de neutrófilos à esquerda leve foi identificado em 20,6% (13/63) dos cães; neutrofilia em 47,6% (30/63), sendo que nenhum apresentou neutropenia; linfopenia em 27% (17/63) e linfocitose em 9,5% (6/63); eosinopenia em 63,5% (40/63) e monocitose em 46% (29/63) dos animais. No plaquetograma, a única alteração constatada foi a trombocitose em 30% (17/63) dos cães. A proteína plasmática total apresentou-se elevada em 15,8% (14/63) e reduzida em 4,7% (3/63). Conclui-se que neutrofilia, linfopenia, eosinopenia, monocitose e trombocitose foram as alterações hematológicas mais frequentes em cães com aumento da cPL.

Palavras-chave: inflamação pancreática, teste rápido, hemograma, canino.

Área: Hematologia

CRIDGE, H.; SULLIVANT, A.M.; WILLS, R.W.; LEE, A.M. Association between abdominal ultrasound findings, the specific canine pancreatic lipase assay, clinical severity indices, and clinical diagnosis in dogs with pancreatitis. *J. Vet. Intern. Med.*, v. 34(2), p. 636-643, 2020.

MOREIRA, T. D. M.; GUNDIM, L. F.; MEDEIROS-RONCHI, A. A. Patologias pancreáticas em cães: Revisão de literatura. *Arq. Ciênc. Vet. Zool. UNIPAR. Umuarama*, v. 20, n. 2, p. 109-115, abr./jun., 2017.

SOUSA, F. G. D. S. et al. Pancreatite canina: O perigo na rotina dos médicos veterinários – Revisão. *PUBVET*, v. 15, n. 03, p. 1-9, Mar., 2021.

XENOULIS, P. G.; STEINER, J. M. SNAP Tests for pancreatitis in dogs and cats: SNAP Canine Pancreatic Lipase and SNAP Feline Pancreatic Lipase. *Top Companion Anim. Med.*, p. 134-139, Dec., 2016.

ENPCV 2021 – RESUMO CONVENCIONAL – 144
GLICOSÚRIA E CETONÚRIA ASSOCIADOS EM CÃO COM HIPERGLICEMIA

Gabriel Feliciano Felizardo^{1*}, André Luiz de Almeida¹, Lais Colombo da Silva¹, Victoria Carvalhal Natale¹, Yasmin da Costa Almeida¹, Márcia de Souza Xavier¹.

¹Faculdade de Medicina Veterinária- Universidade Federal Fluminense (UFF), Niterói/RJ. *gfeliciano@id.uff.br.

A hiperglicemia é definida como o aumento dos níveis de glicose na corrente sanguínea e quando o limiar de reabsorção renal para glicose é atingido, o excesso será eliminado na urina, caracterizando o que é conhecido como glicosúria. Os corpos cetônicos são produtos do metabolismo de lipídios e sua presença na urina é conhecida como cetonúria, cuja presença, concomitante à glicosúria e hiperglicemia, é importante para diagnóstico de desordens metabólicas, no caso, diabetes mellitus. O presente estudo tem como objetivo relatar um caso de glicosúria e cetonúria, associados em uma fêmea canina da raça Yorkshire, com 14 anos de idade, pesando 5,4 kg apresentando cegueira e surdez, perda de peso, poliúria, polidipsia e polifagia relatados pelo tutor e observados no exame clínico. De forma a auxiliar o diagnóstico, foram solicitados os exames de *check up* (Hemograma e bioquímica sérica) e urinálise (pesquisa dos Elementos Anormais e Sedimentoscopia – EAS) com o animal em jejum alimentar de 8 horas. O hemograma apresentou leucocitose por neutrofilia com desvio à esquerda discreto, presença de neutrófilos tóxicos hipersegmentados, caracterizando padrão inflamatório, enquanto o exame de bioquímica sérica evidenciou úreia, fosfatase alcalina, proteína total, globulina e glicose aumentados, caracterizando possíveis alterações orgânicas renais, hepáticas, no metabolismo glicolítico e desidratação. No exame de urina, que foi obtido por cistocentese, foram observados traços de proteína, glicose (+++++), corpos cetônicos (+), bactérias (+++) e raros cilindros granulosos, reforçando a suspeita de alterações renais, com infecção e confirmando as alterações do metabolismo glicolítico. O Tutor retornou ao hospital com o animal, relatando que este estava se alimentando menos do que a consulta anterior, apresentando ainda poliúria e polidipsia. No exame físico o animal apresentava achados semelhantes ao do anterior e no hemograma ainda se observava leucocitose por neutrofilia, enquanto na bioquímica sérica os mesmos exames se encontravam aumentados, acrescidos do aumento do fósforo, sendo o animal foi encaminhado para internação. Sendo assim, com base na anamnese, exames clínicos e achados laboratoriais, como a hiperglicemia persistente, glicosúria e cetonúria, foi confirmado o diagnóstico em Diabetes mellitus, endocrinopatia importante na clínica veterinária, responsável por alterações no metabolismo animal.

Palavras-chave: reabsorção renal, glicemia, corpos cetônicos, urina, diabetes mellitus.

Área: Bioquímica.

OLIVEIRA, N. M. C.; ALMEIDA, P. B.; LIMA, B. M.; DINÓLA, L. A.; SOUZA, A. N. A.; ESPIRITO SANTO, E. F. Estudo multicêntrico retrospectivo de diabetes mellitus em cães de Manaus, Amazonas (2016-2018). *Brazilian Journal of Development*. v.7, n.1, pág.5055- 5064, 2021.

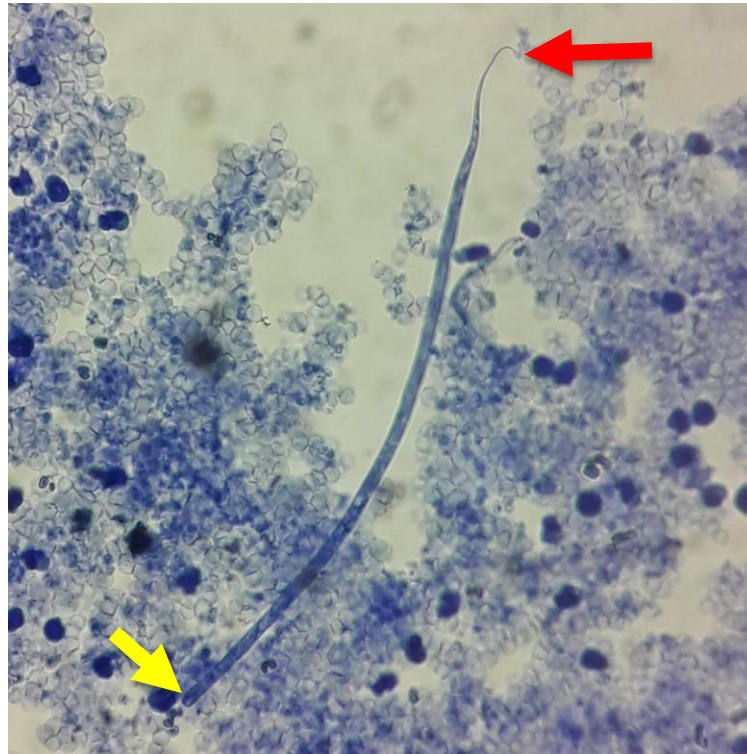
TINELI, TAINARA RENATA; MEZARROBA, MAURÍCIO EDUARDO; VEIGA, ANGELA PATRICIA MEDEIROS. Comparison between three methods for detection of glycosuria in dogs and cats. *Revista Brasileira de Análises Clínicas*, v. 50, p. 86-89, 2018.

TRINDADE, A. B.; OSBI, C. N.; DAL MÁZ, F. E.; DE SÁ, T. C.; MOREIRA, P. A. Z.; SILVA, M. M. Alterações urinárias em cães com Diabetes mellitus. *Arquivos de Ciências Veterinárias e Zoologia da UNIPAR*, Umuarama, v. 23, n.1, 2020.

ENPCV 2021 – RESUMO FOTOGRÁFICO – 145
***Acanthocheilonema reconditum* EM CÃO**

Ana Paula Fernandes Calazans^{1*}, Ana Carolina Almeida Dias¹, Alana Melo da Silva Brito², Ana Caroline Vieira².

¹Médica Veterinária, Laboratório de Patologia Clínica Veterinária, Mundo Vet Centro Veterinário. Vitória da Conquista – Bahia. ²Graduanda em medicina Veterinária, UniFTC, campus de Vitória da Conquista. *ana_calazans@hotmail.com.



Teste de Knott modificado evidenciando microfilária de *Acanthocheilonema reconditum* em canino, macho, sem raça definida (SRD), de aproximadamente 3 anos, resgatado, apresentando caquexia, pulgas, carrapatos e alterações dermatológicas (alopecia e crostas). Foram solicitados exames hematológicos e bioquímicos (uréia, creatinina, ALT, fosfatase alcalina e proteínas totais e frações). No hemograma foram evidenciados aumento de proteínas plasmáticas, linfocitose e trombocitopenia, além de microfilárias. Na bioquímica foi possível identificar hipoalbuminemia e hiperglobulinemia. Foi, então, realizado o teste de Knott Modificado, na qual notou-se intensa presença de microfilárias contendo extremidade cranial arredondada com gancho cefálico (seta amarela) e extremidade caudal em formato de gancho (seta vermelha), compatível com características morfológicas de *Acanthocheilonema reconditum*. Este filarídeo não patogênico, embora com potencial zoonótico, parasita o tecido conjuntivo do subcutâneo dos cães e possui ampla distribuição geográfica, sendo encontrado no Brasil, na Bacia do Mediterrâneo, Itália e outros países, inclusive em regiões onde há *Dirofilaria immitis*. A transmissão ocorre através de pulgas (dos gêneros *Ctenocephalides*, *Pulex* e *Echidnophaga*), carrapatos (*Rhipicephalus sanguineus*) e piolhos (dos gêneros *Linognathus* e *Heterodoxus*). O tratamento instituído consistiu em aplicação mensal de milbemicina durante 6 meses. Trinta dias após aplicação da lactona macrocíclica foi realizado o teste de Knott modificado e não foram mais encontradas microfilárias.

Palavras-chaves: Parasitologia, Filarídeos, Microfilárias.

Detalhes técnicos: Microscópio New Optics, 400x.

Área: Parasitologia.

ARGÔLO, E. G. G. et al. Canine filariasis in the Amazon: Species diversity and epidemiology of these emergente and neglected zoonoses. *PLoS ONE*, v. 13, n. 7, p. 1-9, 2018.

KOKKINOS, P. et al. Filarial infections in dogs in Cyprus, an apparently heartworm free island. *Veterinary Parasitology: Regional Studies and Reports*, v. 18, 2019.

MACCHIONI, F.; SED, G.; CECCHI, F. Canine filarial infections in an area of Central Italy (Tuscany-Latium border) historically free from the disease. *Veterinary Parasitology: Regional Studies and Reports*, v. 20, 2020.

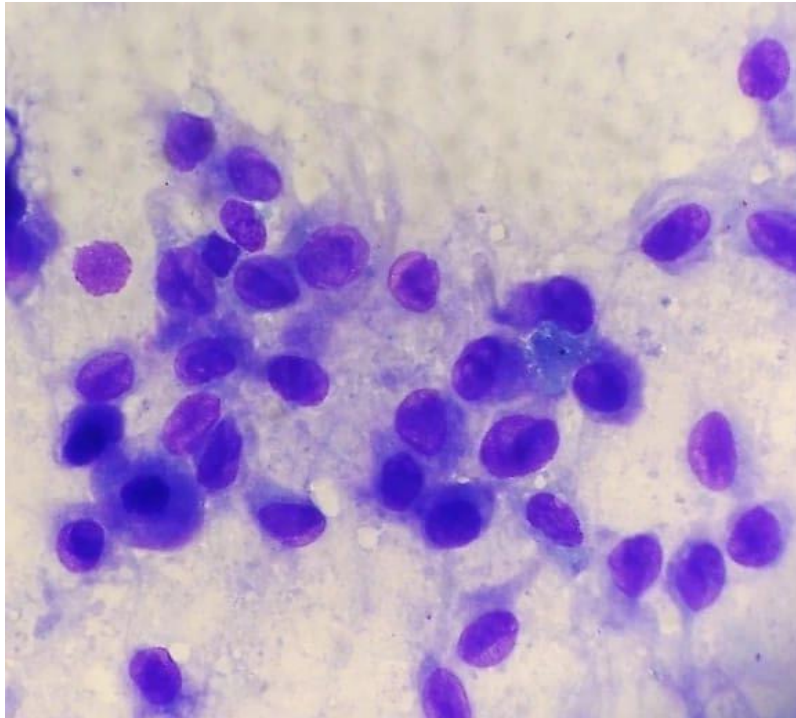
PACÍFICO, L. et al. Haematological and biochemical abnormalities in hunting dogs infected with *Acanthocheilonema reconditum*, associated risk factors, and a European overview. *Parasitology research*, v. 120, p. 2109-2124, 2021.

TAHIR, D.; DAVOUST, B.; PAROLA, P. Vector-borne nematode diseases in pets and humans in the Mediterranean Basin: An update. *Veterinary World*, v. 12, n. 10, p. 1630-1643, 2019.

**ENPCV 2021 – RESUMO FOTOGRÁFICO – 146
ASTROCITOMA CANINO**

Joana Cristina Smaha de Jesus Lima^{1*}, Arthur Colombari Cheng¹, Crisan Smaniotto¹, Carolina Fontana¹, Vinicius Dahm¹, Aline de Marco Viott¹.

¹Universidade Federal do Paraná – UFPR, setor Palotina, Palotina – PR. *joanacristinasmaha@gmail.com.



Fotomicrografia de amostra tecidual coletada pela técnica de imprint direto de córtex frontal esquerdo de um canino, Border Collie, fêmea, doze anos de idade. Paciente deu entrada no atendimento apresentando *head tilt* (lado direito), nistagmo rotacional e déficit proprioceptivo dos membros torácico e pélvico do lado direito. Ao exame físico os parâmetros estavam dentro da normalidade, apresentava otite bilateral, estando o lado direito com maior presença de secreção enegrecida. Exames bioquímicos dentro da normalidade e ao hemograma apresentou linfopenia. Desde que foi internada, o quadro neurológico da paciente apresentou oscilações de melhora e piora, com a consciência variando entre estado de alerta e depressão, além de dispnéia. Foi encaminhada para realização de tomografia, onde foi constatada presença de formação tumoral em região cranial. Paciente recebeu alta após melhora do quadro, mas passou a ter convulsões em casa e acabou morrendo. Na necropsia observou-se no córtex frontal esquerdo aumento de volume de consistência firme medindo aproximadamente 2cm de diâmetro. A avaliação citopatológica apresentou alta celularidade composta por células pleomórficas, exibindo proporção núcleo citoplasma variável. O citoplasma era pouco delimitado, irregular e variava de discreta a moderada basofilia. Os núcleos eram excêntricos, com cromatina variando de frouxa a densa e por vezes observam-se nucléolos únicos evidentes. Havia moderado pleomorfismo celular, anisocitose e anisocariose com raras figuras de mitose. No exame histopatológico foi confirmado o diagnóstico de astrocitoma anaplásico. Os astrocitomas ocorrem em cães mais idosos e representam cerca de 10% dos tumores primários do sistema nervoso central no animal, sem predileção por sexo. Em geral apresentam-se em massas únicas, entretanto os mais malignos podem se disseminar pelo canal medular. Localizam-se preferencialmente nos hemisférios cerebrais em especial na região temporal/piriforme e no diencefalo. Os astrocitomas anaplásicos são diagnosticados pelas características histológicas, e em

particular com a ajuda da imuno-histoquímica, onde apresentam padrão pilocítico/microcístico, alta celularidade, pleomorfismo nuclear acentuado, mitoses frequentes, necrose e neovascularização proeminente.

Palavras-chave: Pleomorfismo, malignidade, encéfalo.

Detalhes técnicos: Amostra corada por kit comercial Panótico Rápido e analisada por microscopia óptica Olympus CX23, em aumento de 1000x. Foto capturada através do aparelho Xiaomi Redmi Note 9S.

Área: Citopatologia.

SANTOS, L. R; ALESSI, C. A. Patologia Veterinária. 2 ed. Rio de Janeiro: Rocca, 2016.

STOICA, G., KIM, H-T., HALL, D. G. & COATES, J. R. Morphology, immunohistochemistry, and genetic alterations in dog astrocytomas. *Veterinary Pathology* v.41, p.10-19,2004.

ENPCV 2021 – RESUMO CONVENCIONAL – 147
VIABILIDADE DO CONCENTRADO DE HEMÁCIAS DE CÃES SEPARADO EM BOLSAS POR SISTEMA ABERTO E FECHADO.

Bianca Nunes Rodrigues¹, César Augusto Ambrosio Tercariol¹, Ana Paula Massae Nakage Canesin^{1,2*}.

¹Centro Universitário Barão de Mauá, Ribeirão Preto/SP. ²Hemolabvet, Ribeirão Preto/SP. *apnkg@hotmail.com.

Cães receptores com baixo peso corpóreo recebem volume menor do concentrado de hemácias (CH), sendo necessário alíquotar a bolsa. O estudo visa analisar a viabilidade do CH de cães em relação à taxa de hemólise nos métodos aberto e fechado de separação das bolsas. A pesquisa foi aprovada pelo Comitê de Ética em pesquisa animal (CEPan), nº 428/2 – B.M. Foi coletado 500mL de sangue pela punção da veia jugular de dez cães selecionados, armazenado na bolsa principal contendo CPDA-1 associada a uma bolsa satélite. A bolsa com sangue total foi centrifugada para obtenção do CH, que foi separado em sistema fechado para bolsa satélite (G1) e sistema aberto para outra bolsa (G2). Foram determinadas taxa de hematócrito, concentração de hemoglobina total, concentração de hemoglobina plasmática e taxa de hemólise, logo após a coleta (D0), quatorze (D14) e trinta e cinco dias após a coleta (D35). Em cada momento de avaliação foi retirado 2 ml de sangue das bolsas para realização da taxa de hemólise. A análise estatística foi com t Student pareado bilateral. Os valores médios da taxa de hemólise nos momentos D0: 0,409 (G1) e 0,491 (G2); D14: 0,818 (G1) e 0,826 (G2); e D35: 1,423 (G1) e 1,593 (G2). Não houve diferença estatisticamente significativa na taxa de hemólise entre G1 e G2. Ao analisar a taxa de hemólise nos diferentes momentos dentro de cada grupo, verificou-se diferença significativa no G1 entre os momentos D0 e D35. No G2, houve diferença entre os momentos D0 e D35, e entre D14 e D35. Portanto, a separação aberta ou fechada das bolsas não influenciou na taxa de hemólise, que é considerada um dos fatores de viabilidade. Porém, ao analisar cada grupo concluiu-se que, a separação pelo sistema aberto promoveu maior taxa de hemólise no decorrer do tempo de armazenamento.

Palavras-chave: hemólise, cães, concentrado de hemácias.

Área: Hematologia.

NAKAGE CANESIN, A.P.M et al. Avaliação hematológica das bolsas de sangue total canino contendo CPDA-1 sob refrigeração durante 35 dias. 15° CONPAVEPA, 2017.

NAKAGE CANESIN, A.P.M et al. Avaliação laboratorial das bolsas estocadas de sangue total e concentrado de hemácias de cães. XII Encontro de Iniciação Científica do Centro Universitário “Barão de Mauá”, 2018.

RODRIGUES, R.R. et al. Evaluation of hematologic, biochemical, and blood gas variables in stored canine packed red blood cells, and the impact of storage time on blood recipients. Vet Clin Pathol, v.00, p.1-9, 2020.

ENPCV 2021 – RESUMO CONVENCIONAL – 148**INTERFERÊNCIA DA LIPEMIA NA INTERPRETAÇÃO DAS VARIÁVEIS CALCULADAS DEPENDENTES DAS CONCENTRAÇÕES DE ANALITOS BIOQUÍMICOS NO MODELO DE ÍONS FORTES MODIFICADO**

Natália Camila Minucci Bonatto^{1*}, Laís Sodr  Santana Alves¹, Caroline Aparecida Milhorine¹, Julian Andrade Santos¹, Breno Fernando Martins de Almeida², Karina Keller Marques da Costa Flaiban¹.

¹Universidade Estadual de Londrina - (UEL), Londrina/PR. ²Centro Universit rio das Faculdade Integradas de Ourinhos – (UNIFIO) – Ourinhos/SP. *natalia.minucci@uel.br.

O modelo de  ns fortes permite a diferencia o de dist rbios  cido-base complexos por meio da an lise de vari veis dependentes de analitos hemogasom tricos e bioqu micos. Este estudo foi aprovado pela comiss o de  tica de uso animal sob protocolo CEUA/UEL n  018.2020 e avaliou a interfer ncia da lipemia p s-prandial sobre os par metros pH,  ion bicarbonato (HCO₃⁻), press o parcial de d xido de carbono (pCO₂),  cidos fracos n o vol teis (Atot), diferen a de  ns fortes aparente (SIDa), diferen a de  ns fortes efetiva (SIDE), hiato de  ns fortes (SIG), albumina e f sforo, a partir de amostras de sangue venoso de 15 c es h gidos colhidas antes (momento basal) e uma, tr s e cinco horas ap s a alimenta o. Os par metros foram testados quanto a normalidade e as diferen as foram verificadas pelos testes de ANOVA com medidas repetidas ou Friedman, e as correla es com as concentra es de triglicer deos e colesterol total foram determinadas pelos coeficientes de Pearson ou Spearman, sendo consideradas significativas quando $p < 0,05$. Houve aumento significativo nas vari veis Atot ($p < 0,0001$), albumina ($p = 0,004$) e f sforo ($p = 0,0009$), e diminui o da SIDa ($p = 0,04$) durante o estado p s-prandial. A concentra o de triglicer deos teve correla o positiva fraca com a albumina ($r = 0,31$, $p = 0,004$), a Atot ($r = 0,31$; $p = 0,01$) e a SIDE ($r = 0,39$; $p = 0,001$), enquanto que o colesterol total teve correla o positiva moderada com a Atot ($r = 0,55$; $p < 0,0001$) e o f sforo ($r = 0,47$; $p = 0,0001$), e correla o fraca positiva com albumina ($r = 0,28$; $p = 0,02$) e negativa com o SIG ($r = -0,25$; $p = 0,04$). Os demais par metros n o sofreram mudan as significativas. A lipemia ocasionou o aumento esp rio nas concentra es de albumina e f sforo s ricos medidos por metodologia espectrofotom trica, afetando indiretamente as vari veis calculadas dependentes desses analitos. Deste modo,   necess rio cautela na interpreta o das vari veis referentes ao modelo de  ns fortes modificado, visto que amostras lip micas podem culminar em erros de diagn stico em c es saud veis.

Palavras-chave: C o, hemogasometria, espectrofotometria, p s-prandial.

 rea: Hemogasometria.

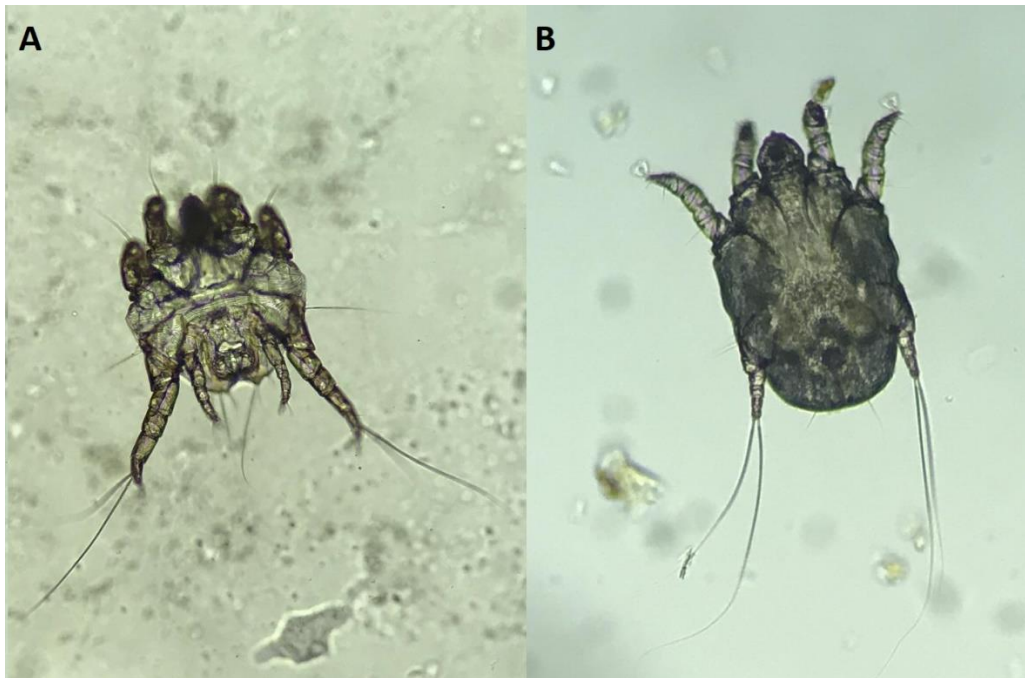CONSTABLE, P. D. Acid-Base Assessment: When and how to apply the henderson-hasselbalch equation and strong ion difference theory. *Veterinary Clinics of North America - Food Animal Practice*, v. 30, n. 2, p. 295–316, 2014.

HOPPER, K. et al. Evaluation of acid – base disorders in dogs and cats presenting to an emergency room. Part 1: Comparison of three methods of acid – base analysis. *Journal of Veterinary Emergency and Critical Care*, v. 24, n. 5, p. 493–501, 2014.

OLIVEIRA, P. L. et al. Effect of post-prandial lipemia on canine biochemical parameters. *Comparative Clinical Pathology*, 2020.

ENPCV 2021 – RESUMO CONVENCIONAL – 150
***Otodectes cynotis* EM FELINO**Karen Giuliana Lourenço^{1*}, Liza Ogawa¹.

¹Laboratório de Parasitologia, Departamento de Medicina Veterinária, Universidade Estadual do Norte do Paraná (UENP), campus Bandeirantes – Paraná. *k_giu@hotmail.com.



Artrópodes da família *Psorotidae*, gênero *Otodectes* são sarcoptiformes de corpo ovóide, rostro longo e levemente cônico, com longas e espessas patas, pretarsos com pedicelos curtos e simples e, ventosas ambulacrárias. Machos medem aproximadamente 350 μ de comprimento por 250 μ de largura, enquanto as fêmeas medem em torno de 500 μ de comprimento por 350 μ de largura. São hospedeiros de caninos, felinos e outros carnívoros de todas as idades e ambos os sexos. Alimentam-se de líquidos teciduais de seus hospedeiros causando eritema, prurido e formação de crostas. A presença de dois ou três ácaros pode desencadear reações de hipersensibilidade em animais sensíveis. A presente foto foi obtida através da coleta de citologia otológica, paciente felino, fêmea, sem raça definida, um ano de idade, apresentando intenso prurido, secreção escurecida, crostas e discreta alopecia ao redor do conduto auditivo. Foto A evidencia a face ventral do macho, apresentando a extremidade posterior do abdômen discretamente bilobada e ventosas copuladoras adanais, além de pretarso nos quatro pares de pernas. Foto B evidencia a face ventral da fêmea, apresentando pretarso apenas no primeiro e segundo pares de pernas.

Palavras-chaves: Otite, sarna otodéctica, sarna auricular.

Detalhes técnicos: Microscopia óptica, Nikon E-200, 40x (óleo mineral), Foto A [foco 1,8, sensor 1/40, lente 3,99mm, ISO40], foto B [foco 1,8, sensor 1/40, lente 3,99mm, ISO32].

Área: Parasitologia.

Bowman, DD. Artrópodes. In: **Georgis. Parasitologia Veterinária**. 9. ed. Rio de Janeiro: Elsevier, 2010. cap. 2, p. 64 – 67.

FORTES, E. Artropodologia. In: **Parasitologia veterinária**. 4. ed. rev. e ampl. e atual.. São Paulo: Icone, 2004. cap. 4, p. 607 p. 540 – 541.

PATTEN, PK. O Conduto Auditivo Externo. In: COWELL, RL. et al. **Diagnóstico citológico e hematologia de cães e gatos**. 3. ed. São Paulo: Medvet, 2009. cap. 10, p. 175.

ENPCV 2021 – RESUMO CONVENCIONAL – 151
CO-INFECÇÃO POR *Dioctophyma renale* e *Capillaria* spp. EM LOBO-GUARÁ (*Chrysocyon brachyurus*) – RELATO DE CASO

Alexandre Carvalho Costa^{1*}, Elisabeth Neves Mureb¹, Naiara Vidal Stocco¹, Ágatha Ferreira Xavier de Oliveira¹, Daniel de Almeida Balthazar¹, Cristiane Divan Baldani¹.

¹Universidade Federal Rural do Rio de Janeiro (UFRRJ). *alex.c.costa@hotmail.com.

O lobo-guará (*Chrysocyon brachyurus*) tem uma dieta diversificada, a qual inclui peixes e anfíbios que podem conter larvas do nematoide *Dioctophyma renale*, parasita do trato urinário de mamíferos silvestres e domésticos. Este se aloja principalmente no rim direito e seus ovos são castanho-amarelados, elípticos, bioperculados, de casca espessa e enrugada. Duas espécies de *Capillaria* acometem o trato urinário de caninos e felinos silvestres e domésticos, *C. plica* e *C. feliscati*, liberando também seus ovos na urina, e estes são castanho-escuros, biopercular e de cápsula oval espessa e levemente pontilhada. O presente estudo relata a co-infecção por *D. renale* e *Capillaria* spp. em urina de lobo-guará. Um lobo-guará, macho, adulto, foi encaminhado ao Hospital Veterinário da UFRRJ onde foram realizados hemograma, bioquímica, ultrassonografia e urinálise, coletada por cistocentese. Observou-se na ultrassonografia uma estrutura no interior do rim direito e outra na região peri-renal direita compatíveis com adultos de *D. renale*. Na sedimentoscopia urinária foi constatada presença acentuada de ovos de *D. renale* e discreta de *Capillaria* spp., sendo realizada a morfometria desses ovos, obtendo-se os valores médios de comprimento e largura de *D. renale* (62,2µm e 41,2µm) e *Capillaria* spp. (58,0µm e 26,1µm), respectivamente. Posteriormente realizou-se a reação em cadeia da polimerase (PCR) para detecção da espécie de *Capillaria*, porém obteve-se resultado negativo. A morfologia e morfometria dos ovos de ambos parasitos são compatíveis com o descrito em outros estudos. Ademais, destaca-se que como a coleta da urina foi efetuada por cistocentese, não há risco de contaminação da amostra com fezes, o que poderia confundir com ovos de *Trichuris* spp. e *Capillaria hepatica*. A literatura mundial é escassa quando se refere à *Capillaria* spp. em canídeos selvagens, havendo apenas um relato da infecção deste parasita em lobo-guará na Argentina, entretanto, o método de coleta da urina não é citado. Através da sedimentoscopia e morfometria foi possível confirmar a infecção de *Capillaria* spp. e *D. renale*, este último também através da ultrassonografia, comprovando a importância da urinálise em animais selvagens e mostrando a necessidade de maiores estudos abordando *Capillaria* spp. que é pouco conhecido em canídeos selvagens.

Palavras-chave: Parasitologia, Urinálise, Sedimentoscopia.

Área: Urinálise

BELDOMENICO, P. M.; HUNZICKER, D.; TAVERNA, J. L.; REJF, P. K. Capillariidae eggs found in the urine of a free ranging maned wolf from Argentina. **Mem Inst Oswaldo Cruz**. Rio de Janeiro, v. 97(4), p. 509-510, jun. 2002.

GUIMARÃES, A.; AGUILERA, V. C. O.; GOMES, D. P. P.; ZANESCO, E. V.; OLIVEIRA, A. F. X.; STOCOCO, N. V.; ANDRADE, G. F. P.; SOUZA, N. C.; SOUZA, H. J. M.; BALDANI, C. D. Urinary capillariosis in a cat from Rio de Janeiro, Brazil - Clinical, morphological and phylogenetic characterization. **Veterinary Parasitology: Regional Studies and Reports**, Rio de Janeiro, 20, abr. 2020.

PEDRASSANI, D.; NASCIMENTO, A. A.; ANDRÉ, M. R.; MACHADO, R. Z. *Dioctophyme renale*: prevalence and risk factors of parasitism in dogs of São Cristóvão district, Três Barras county, Santa Catarina State, Brazil. Jaboticabal: **Brazilian Journal of Veterinary Parasitology**. v. 26, n. 1, p. 39-46, jan./mar. 2017.

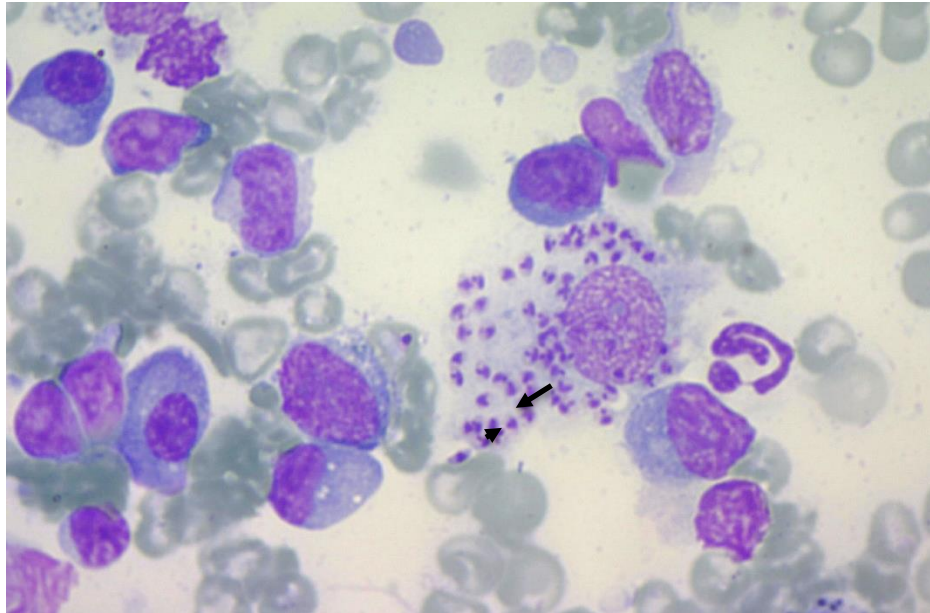
PELLIGRA, S.; GUARDONE, L.; RIGGIO, F.; PARISI, F.; MAESTRINI, M.; MARIACHER, A.; PERRUCCI, S. *Pearsonema* spp. (Family Capillariidae, Order Enoplida) infection in domestic carnivores in Central-Northern Italy and in a red fox population from Central Italy. **Animals**, 10, 1607, 2020.

SOUZA, M. S.; DUARTE, G. D.; BRITO, S. A. P.; FARIAS, L. A. *Dioctophyma renale*: Revisão. **Pubvet Medicina Veterinária e Zootecnia**. v. 13, n. 6, p. 1-6, jun. 2019.

ENPCV 2021 – RESUMO CONVENCIONAL – 152
AMASTIGOTAS DE *Leishmania* sp. EM CITOLOGIA DE LINFONODO EM CÃO

Nayara Camatta Campos^{1*}, Giovanna Gabriele Cruvinel¹, Isabella Luiza Augusto¹, Nathan da Rocha
Neves Cruz¹, Áureo Evangelista Santana².

¹Residentes do Hospital Veterinário, Departamento de Medicina Veterinária, Universidade Estadual Júlio de Mesquita Filho (UNESP FACV), Campus Jaboticabal – São Paulo. ²Professor Pesquisador da Universidade Estadual Paulista Júlio de Mesquita Filho, UNESP de Jaboticabal/SP. *ncamattavet@gmail.com.



Avaliação citopatológica apresentando amastigotas de *Leishmania* spp. em cão, sem raça definida (SRD), aparentemente adulto, resgatado por uma ONG, na cidade de Jaboticabal-SP. Na avaliação clínica, apresentava caquexia, linfadenomegalia generalizada, onicogribose, áreas alopecicas, atrofia da musculatura temporal e apatia. Dessa forma, foram solicitados hemograma, que apresentou trombocitopenia (135.000 / μ L) e bioquímicos, com hiperglobulinemia (7,60 g/dL). Por conseguinte, foi realizado a punção por agulha fina dos linfonodos (PAF), e subsequente coloração de Rosenfeld modificado, com observação em microscopia óptica com aumento 1000x em óleo de imersão. Foram observadas estruturas ovóides em grande quantidade intracitoplasmática de células do sistema mononuclear fagocitário. Sendo essas, levemente achatadas, compatíveis com amastigota de *Leishmania* sp., contendo núcleo (seta) e o cinetoplasto (ponta da seta). Também foram encontrados alguns plasmócitos típicos e algumas células linfoplasmocitárias. A leishmaniose é uma doença transmitida pela picada de insetos do gênero *Lutzomia* sp. e é de importância para a saúde pública por ser uma zoonose, cujo o cão pode ser o principal reservatório da doença. Nesse caso, como foi encontrado o parasito, o cão pode ser considerado infectado pelo critério clínico laboratorial e ações de vigilância devem conduzir o caso para um monitoramento e a realização do inquérito epidemiológico. Após alguns dias da confirmação parasitológica o cão veio a óbito.

Palavras-chaves: Citopatologia, Zoonose, Leishmaniose canina.

Detalhes técnicos: Microscopia óptica, Novel BM2100, 1000x (Imersão em óleo), Coloração: Rosenfeld modificado.

Área: Citopatologia.

BRASIL. **Ministério da Saúde**. Guia de Vigilância em Saúde: volume 3. Brasília, Ministério da Saúde, Secretaria de Vigilância em Saúde. 1. ed. atual, 2017. 529-531 p.

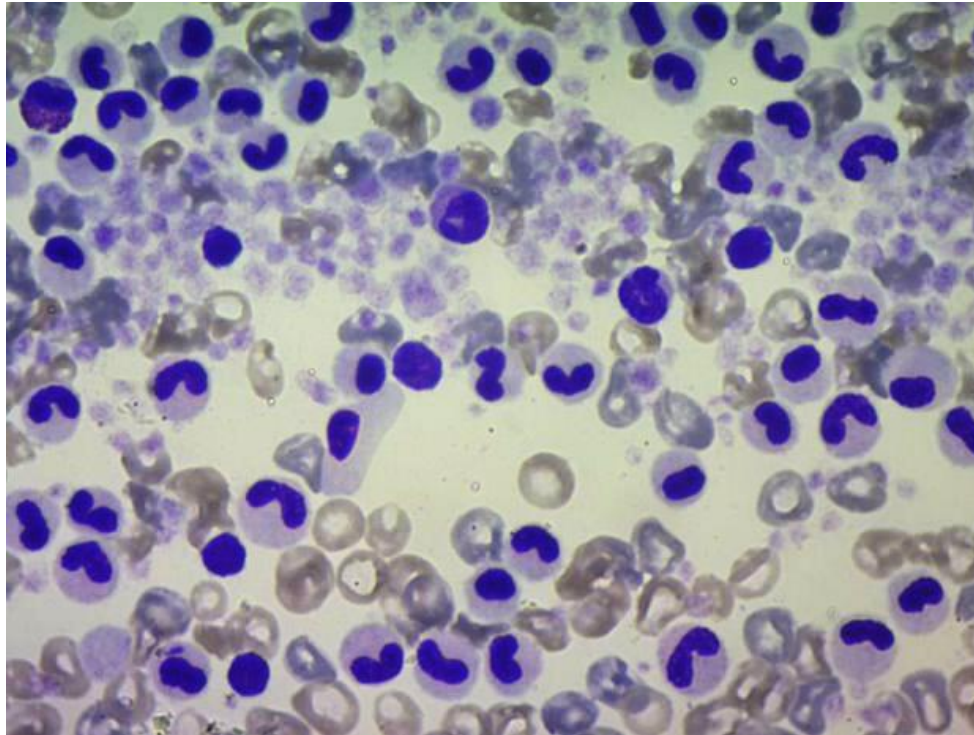
COWELL, R. L.; TYLER, R. D.; MEINKOTH, J. H.; DeNICOLA, D. Principais Agentes Infecciosos. In: COWELL, R. L. **Diagnóstico citológico e hematologia de cães e gatos**. 3 ed., Medvet, 2009. p. 62.

RASKIN, R. E. Pele e tecido subcutâneo. In: RASKIN, R. E.; MEYER, D. J. **Citologia clínica de cães e gatos, atlas colorido e guia de interpretação**, 2 ed., Elsevier Editora LTDA, , 2012. 111-112 p.

**ENPCV 2021 – RESUMO FOTOGRÁFICO – 153
ANOMALIA DE PELGER-HUËT EM CADELA**

Giovanna Gabrielle Cruvinel^{1*}; Nayara Camatta Campos¹; Filippo Jannoni Lessa Bernardes¹; Nathan da Rocha Neves Cruz; Áureo Evangelista Santana².

¹Médica(o) Veterinária(o) Residente junto ao Programa de Residência em Área Profissional da Saúde - (MEC/SUS): FCAV / UNESP Jaboticabal/SP; ²Professor Pesquisador da Universidade Estadual Paulista Júlio de Mesquita Filho, UNESP de Jaboticabal/SP. *giovanna.g.cruvinel@gmail.com.



Microscopia de leucócitos com anomalia de Pelger-Huët, oriundos de um cão, fêmea, da raça Pastor Australiano, de 2 anos de idade. Durante exame pré-operatório foi identificada intensa presença de leucócitos, em sua maioria polimorfonucleares, hipossegmentados, com núcleo, sem alterações em cromatina, e citoplasmáticas. Dessa forma, sugerindo a anomalia que acomete o ser humano e os animais, tendo sido descrita pela primeira vez por Pelger no ano de 1982. É uma alteração autossômica dominante que envolve a diferenciação terminal de leucócitos, com segmentação incompleta do núcleo, apresentando-se hipossegmentados ou redondos, não havendo perda da função celular. Tal anomalia acomete a maioria dos granulócitos (neutrófilos, eosinófilos e basófilos), sendo que os monócitos apresentam sua morfologia normal. Embora, a condensação da cromatina e o desenvolvimento citoplasmático assemelhem-se a de granulócitos maduros normais. Como essa anomalia possui origem hereditária, a avaliação morfológica dos leucócitos de outros membros da família é essencial para estabelecer a linhagem. O estudo familiar se torna necessário para diagnosticar e alertar que os portadores possuem uma anomalia leucocitária benigna, mas que eventualmente pode ser interpretada clínica e laboratorialmente, como uma reação ao processo agudo, erroneamente. Portanto, a interrupção da procriação da família deve ser sugerida. Sua correta identificação consiste na diferenciação entre o "desvio à esquerda", comum em algumas infecções, e a alteração hereditária.

Palavras-chave: Pastor Australiano, Hemograma, Leucócitos; Hipossegmentação polimorfonuclear.
Detalhes técnicos: Microscopia óptica, Novel BM2100, 1000x (Imersão em óleo), Coloração: Rosenfeld modificado.

Área: Hematologia.

CALDERAN, P. H. O. et al. Pelger-Huët anomaly study in a family. **Revista Brasileira de Hematologia e Hemoterapia**, v. 30, p. 68-69. (2008).

FARIA, R. D. et al. Anomalia de Pelger-Huët – Relato de Caso. **Archives of Veterinary Science**, v. 17, n. 4. (2012).

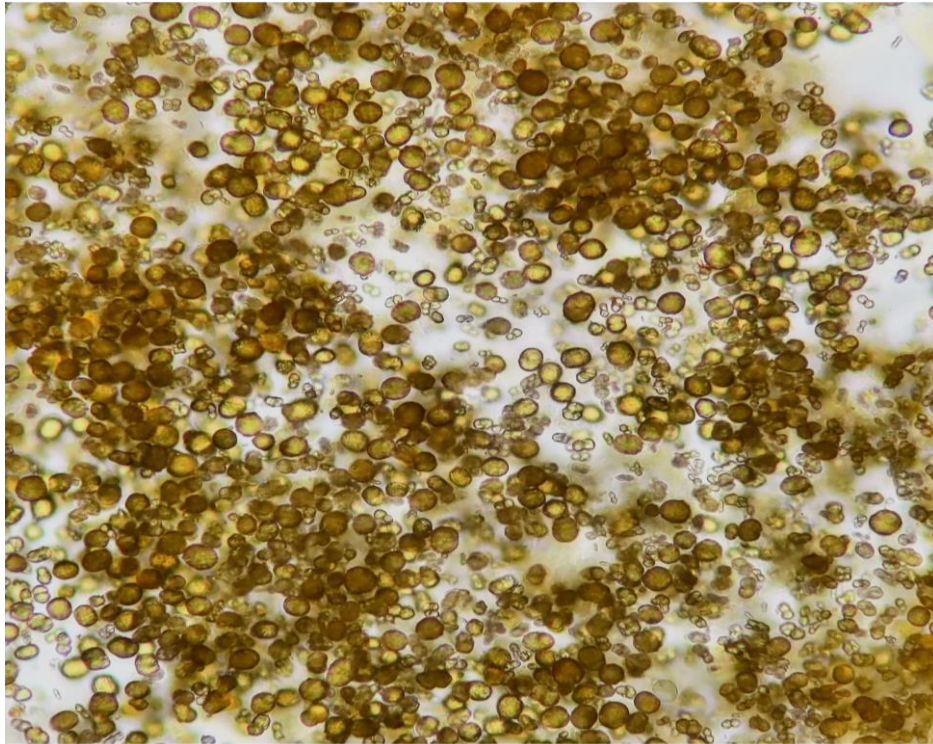
WALKER, D. Esfregaços de sangue periférico. **COWELL, RL; TYLER, RD; MEINKOTH, JH et al. Diagnóstico citológico e hematologia de cães e gatos**, v. 3, p. 390-422. (2009).

KITAMURA, C. et al. A importância do diagnóstico e do estudo familiar na anomalia de Pelger-Huët. **Revista do Instituto Adolfo Lutz**, v. 54, n. 2, p. 115-20. (1994).

ENPCV 2021 – RESUMO FOTOGRÁFICO – 154
CRISTAIS DE BIURATO DE AMÔNIA EM URINA DE CÃO DIAGNOSTICADO COM “SHUNT”.

Giovanna Gabrielle Cruvinel^{1*}; Nayara Camatta Campos¹; Gabriela Ramos Marques¹; Nathan da Rocha Neves Cruz¹; Áureo Evangelista Santana².

¹Médica Veterinária Residente junto ao Programa de Residência em Área Profissional da Saúde - (MEC/SUS): FCAV / UNESP Jaboticabal/SP; ²Professor Pesquisador da Universidade Estadual Paulista Júlio de Mesquita Filho, UNESP de Jaboticabal/SP. *giovanna.g.cruvinel@gmail.com.



Sedimentoscopia oriunda de um cão, macho, sem raça definida (SRD), de um ano de idade. Durante exame ultrassonográfico foram observadas alterações compatíveis com desvio portossistêmico “shunt” extra-hepático. O shunt portossistêmico se baseia na comunicação vascular da qual pode ser única ou também múltipla, podendo ainda ser congênito ou adquirido, sendo, intra ou extra-hepático. A patologia ocorre entre o sistema portal e a circulação sistêmica antes da metabolização hepática, permitindo que o sangue oriundo do estômago, baço, pâncreas ou intestino chegue até a circulação sistêmica sem que ocorra a sua passagem pelo fígado. Em visto disso, foi realizada urinálise, obtendo pH 6, e na sedimentoscopia foram observados cristais de biurato de amônia, ou também chamados de urato de amônio, geralmente presentes em urina ácida. Estes cristais podem ou não apresentar formas esféricas, com presença de espículas irregulares e grandes, geralmente de coloração castanho/marrom-dourada. São mais comuns em animais que apresentam doença hepática, especialmente naqueles com desvio portocava, como no caso em questão, o qual pode promover ainda um acúmulo variável de toxinas na circulação desencadeando diversas alterações no organismo. Cães das raças Dálmata e Buldogue Inglês podem apresentar uma rara presença desses cristais, sem decorrência de patologias associadas, mas sim pela deficiência no metabolismo das purinas.

Palavras-chave: Shunt portossistêmico, Urinálise, urato de amônio.

Detalhes técnicos: Microscopia óptica, Nikon E-200, 400x (fotografia tirada por smartfone).

Área: Urinálise.

FOSSUM, T. W. **Cirurgia de pequenos animais**. Elsevier Brasil. (2015).

SEZYSHTA, A. et al. SHUNT GASTROCAVAL EXTRA-HEPÁTICO EM CÃES-RELATO DE CASO. **Revista Eletrônica Biociências, Biotecnologia E Saúde**, v. 10, n. 19, p. 166-168, 2017.

ZINKL, J. G. Exame do sedimento urinário. **Cowell, Rl; Tyler, Rd; Meinkoth, Jh; Denicola, DB Diagnóstico citológico e hematológico de cães e gatos**, v. 3, p. 350-368. (2009).